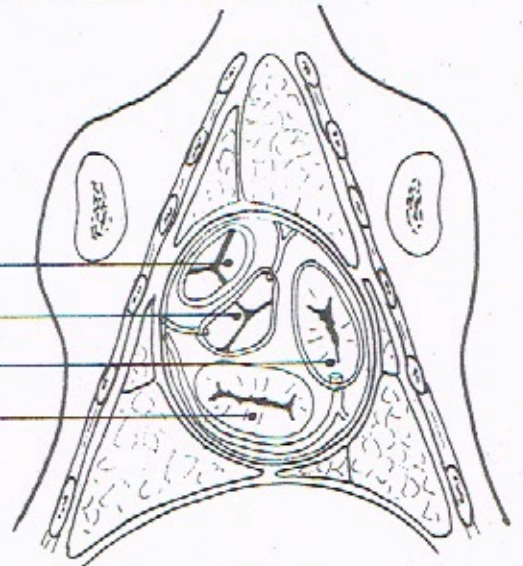
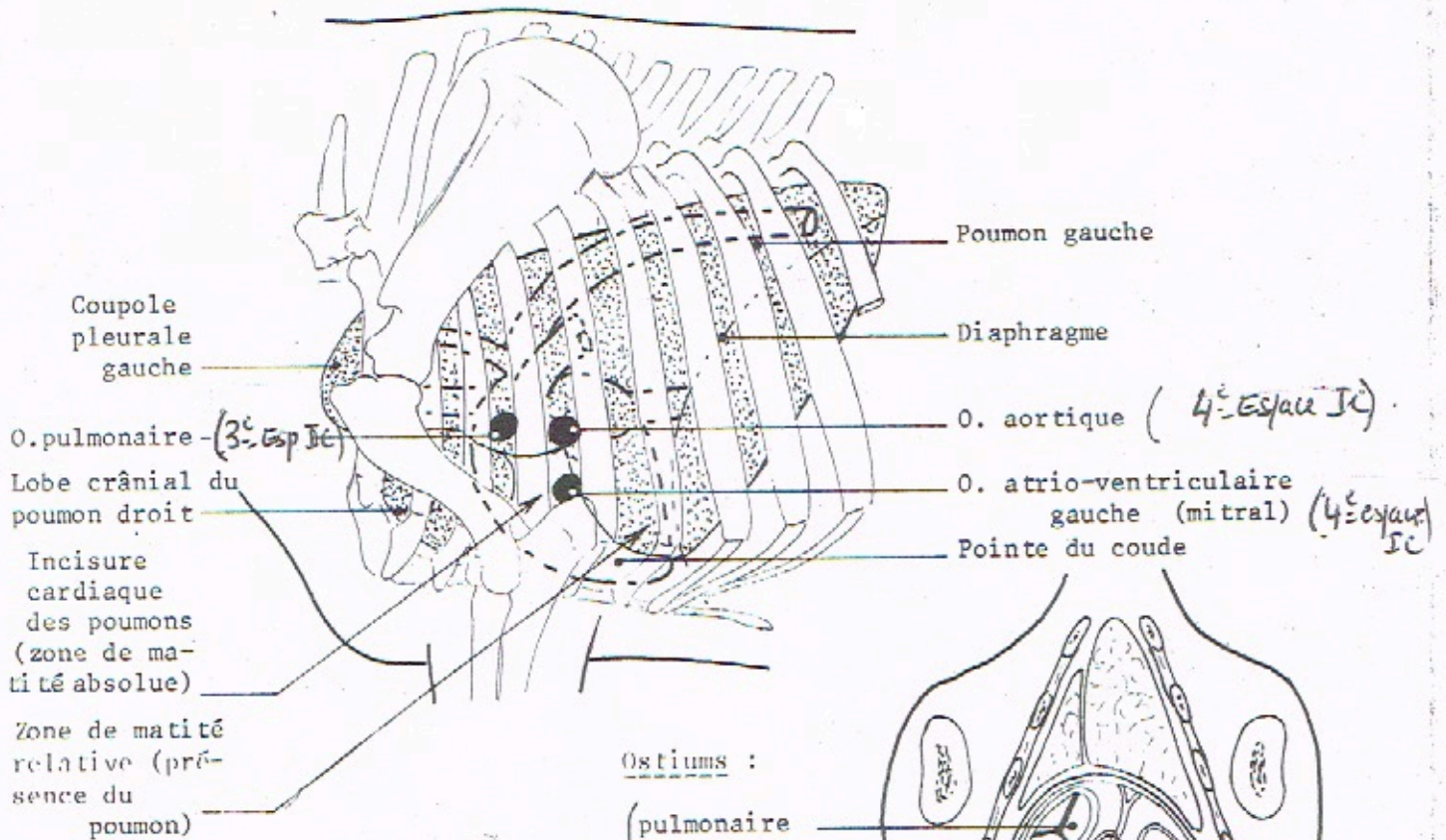
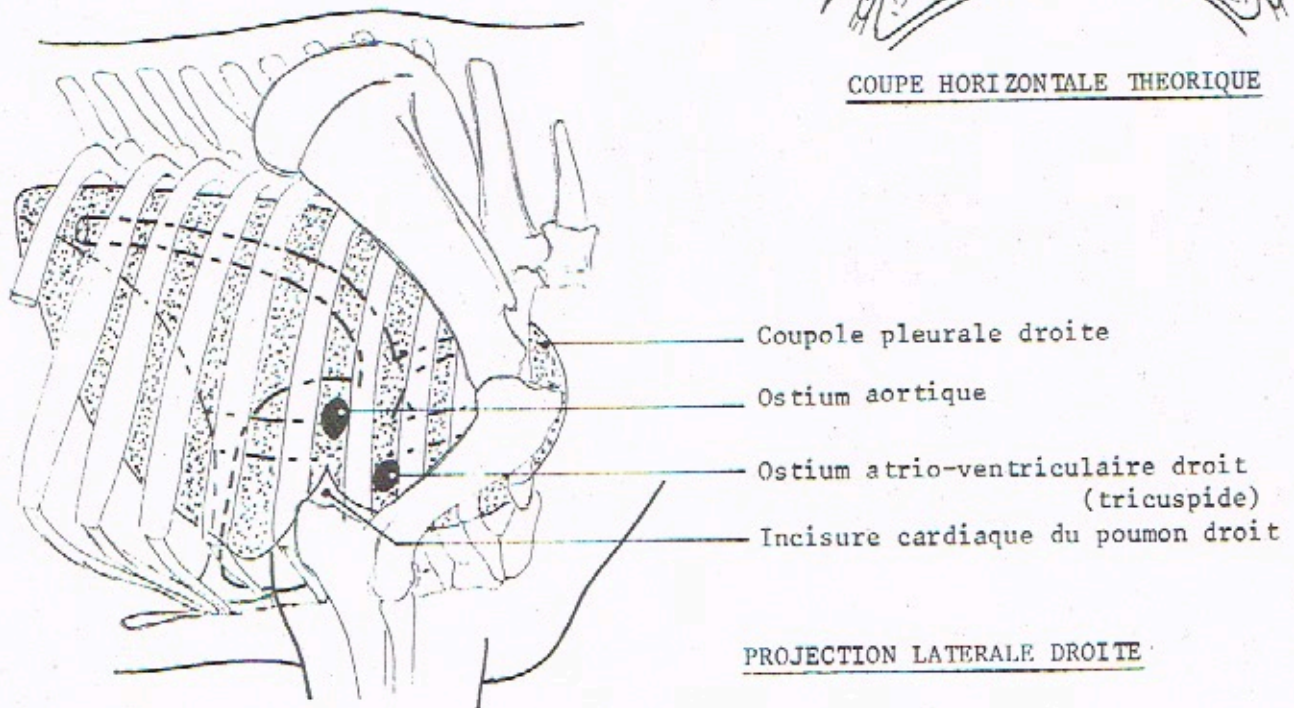


PROJECTIONS DU COEUR DU BOEUF

PROJECTION LATÉRALE GAUCHE



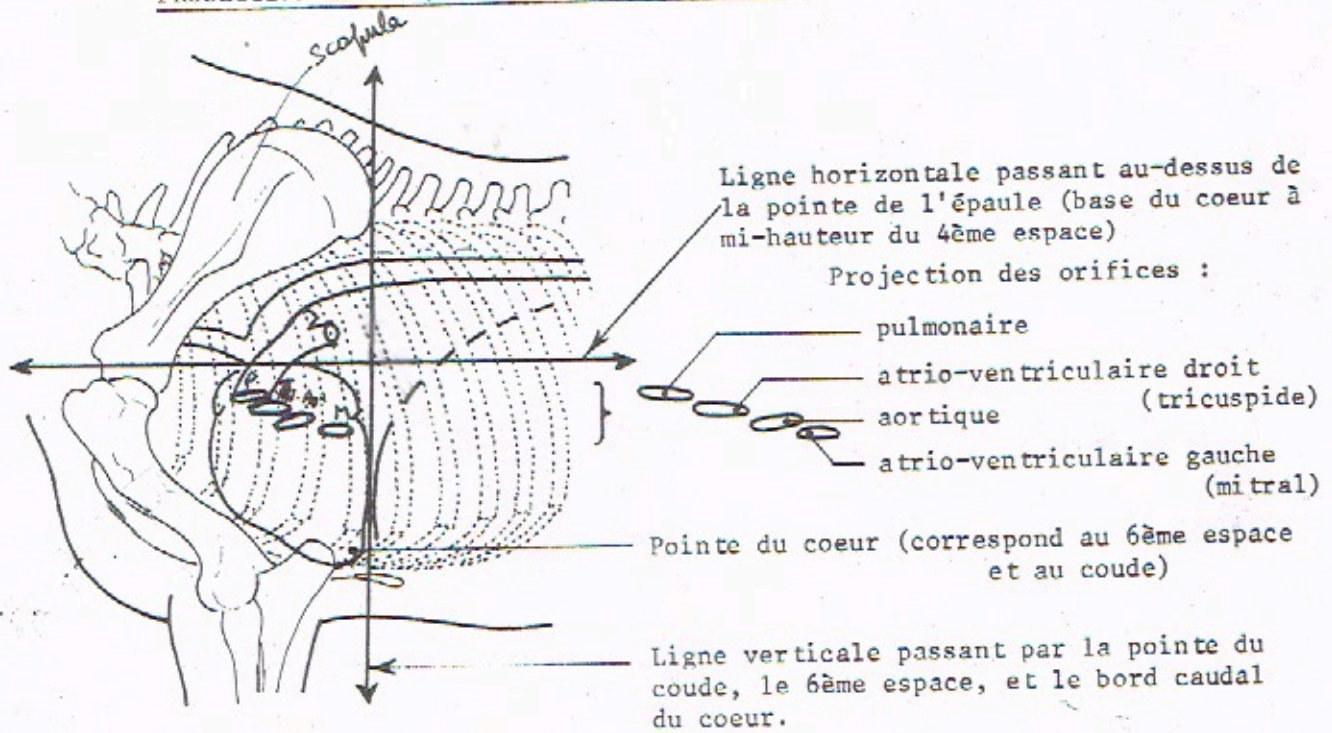
COUPE HORIZONTALE THEORIQUE



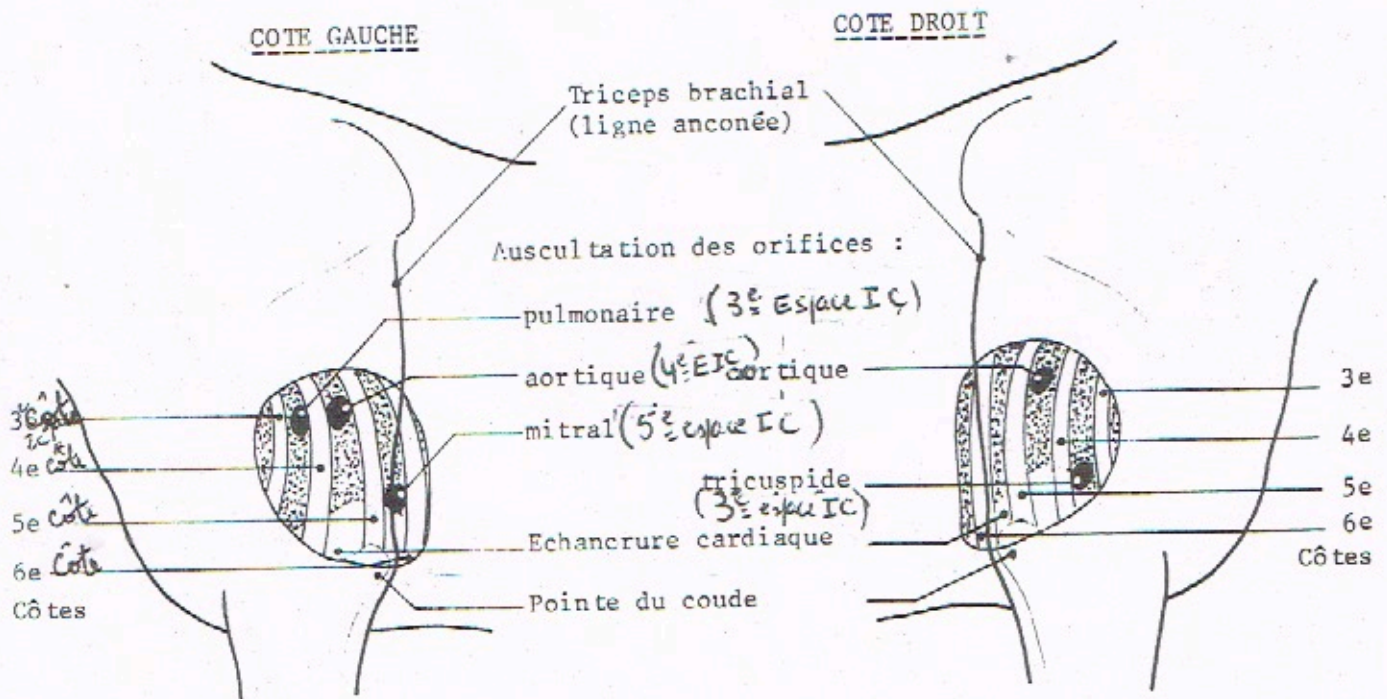
PROJECTION LATÉRALE DROITE

PROJECTIONS DU COEUR DU CHEVAL

PROJECTION THEORIQUE DES ORIFICES DU COEUR :



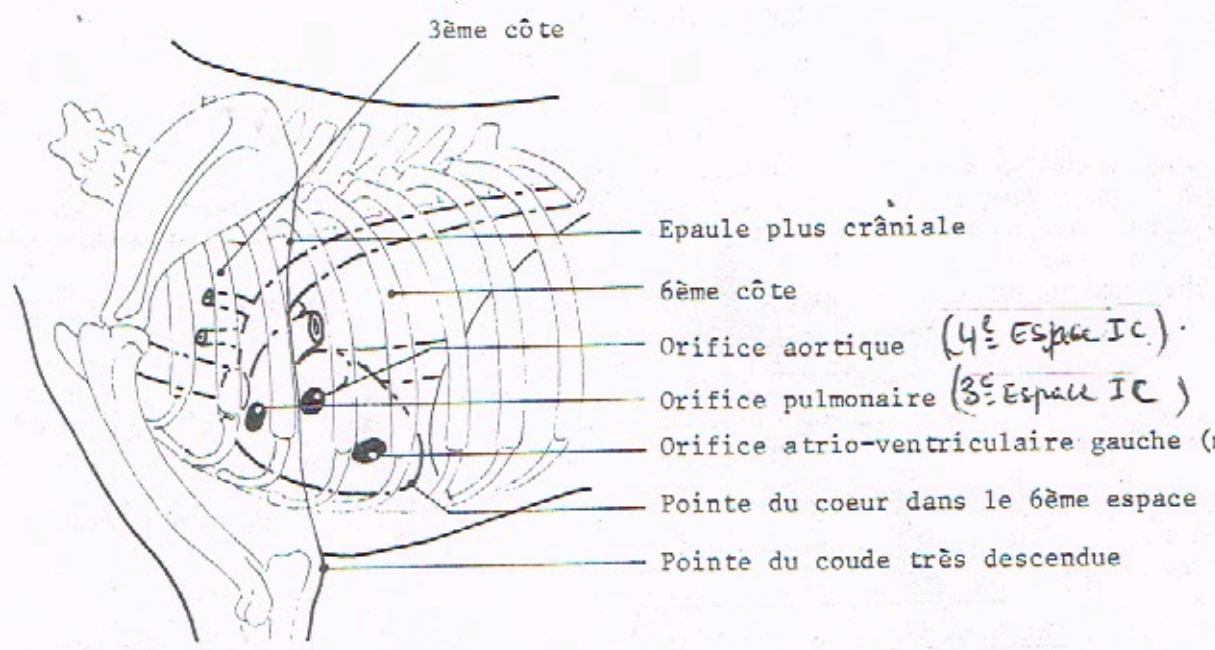
AIRE CARDIAQUE ET ZONES D'AUSCULTATION :



PROJECTIONS DU COEUR DU CHIEN

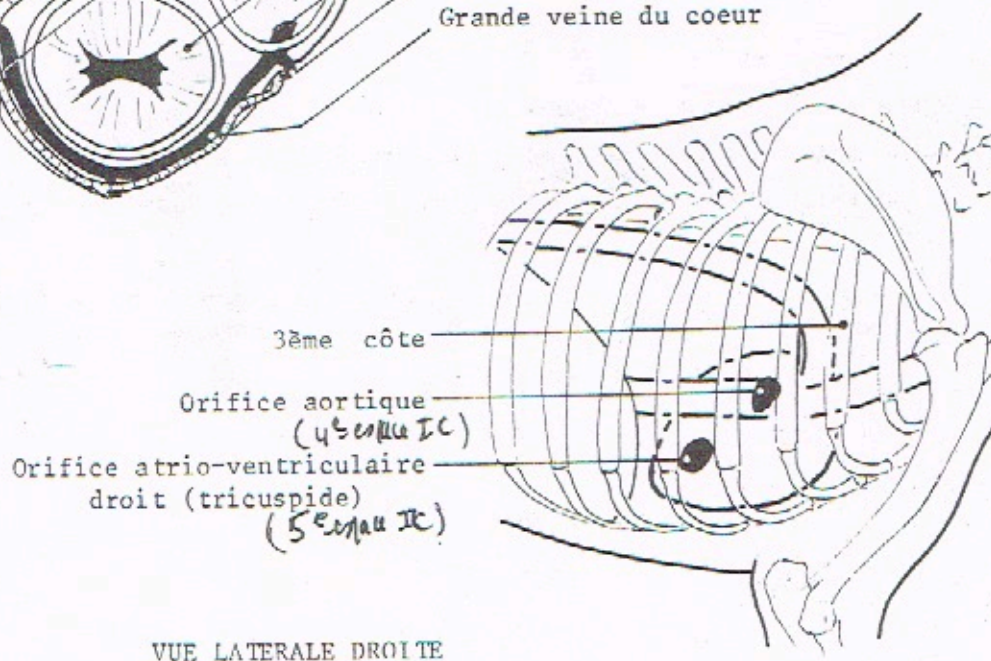
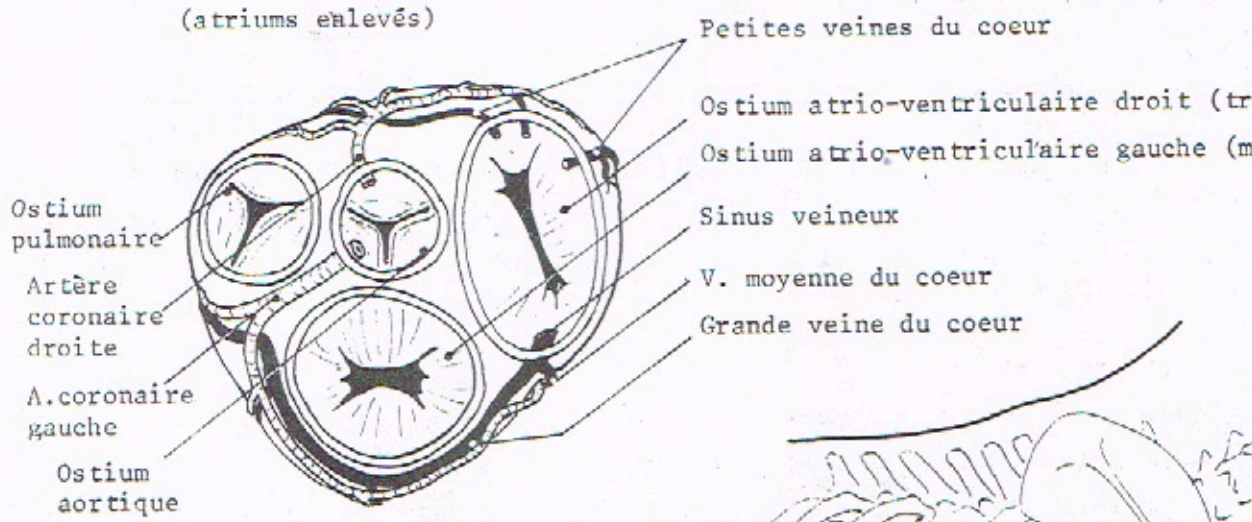
3^e et 6^e côte

VUE LATÉRALE GAUCHE



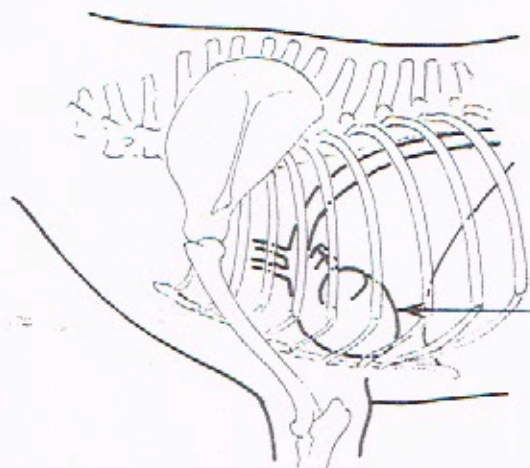
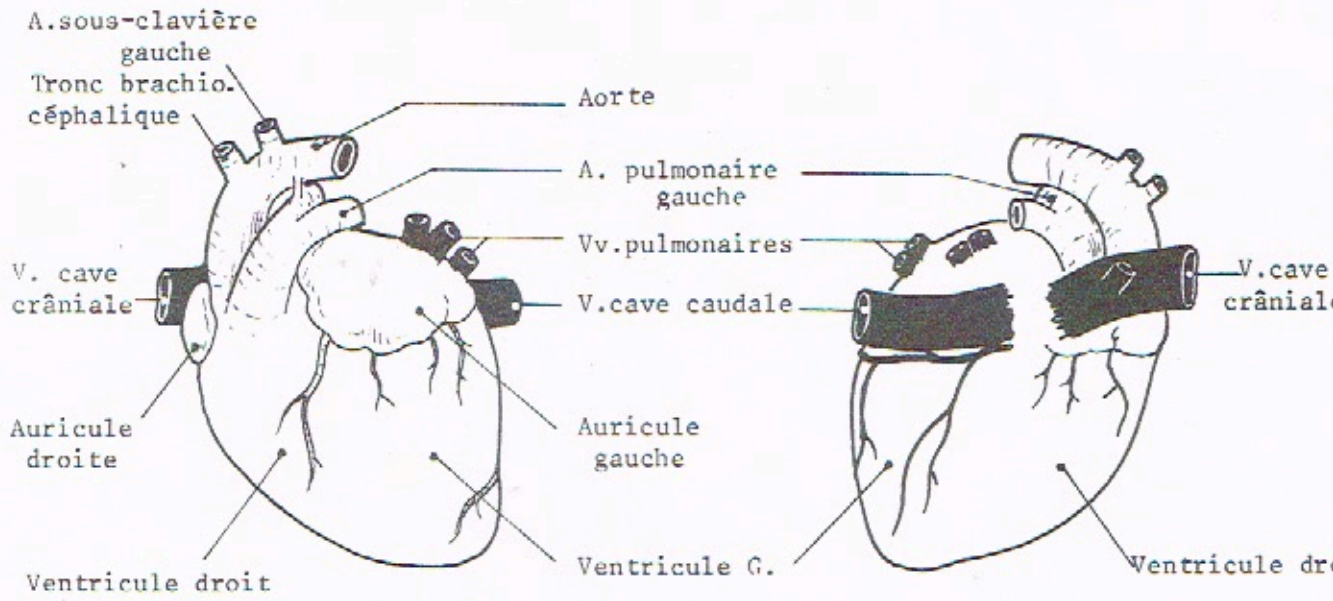
BASE DES VENTRICULES

(atriums enlevés)



VUE LATÉRALE DROITE

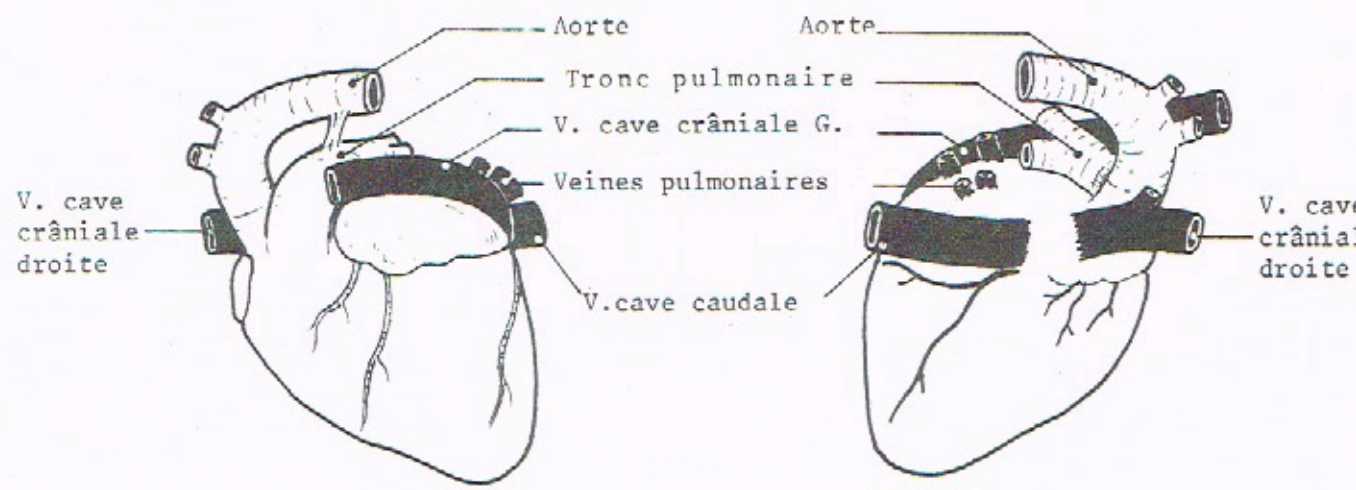
COEUR DU CHAT



VUE LATÉRALE GAUCHE
DE CHAT

de la 4ème à la 7ème côte en arrière du membre thoracique.

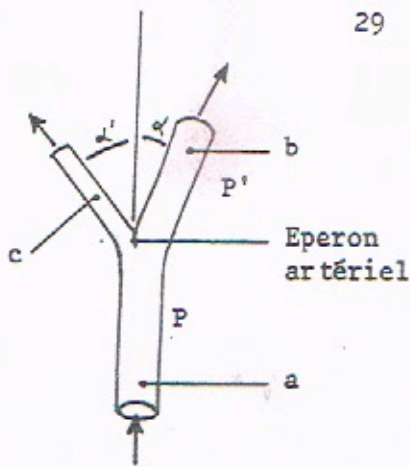
COEUR DU LAPIN



FACE AURICULAIRE

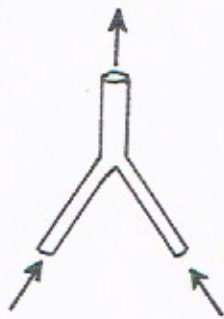
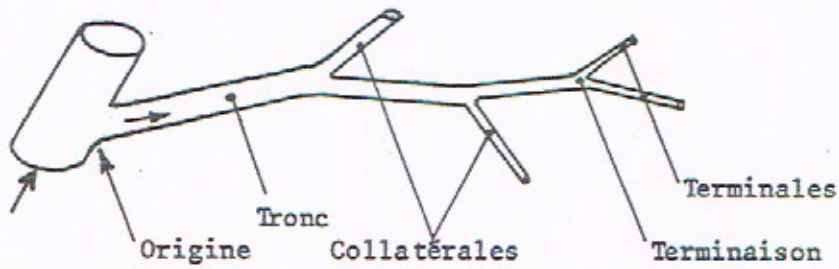
FACE ATRIALE

**DISPOSITION GÉNÉRALE
DES ARTÈRES**

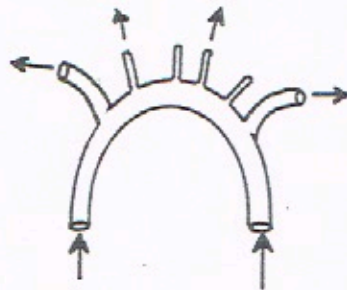


Section de a < section de b + section de c
 $b > c \Rightarrow \alpha < \alpha'$

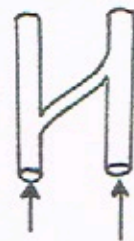
Ramescence artérielle



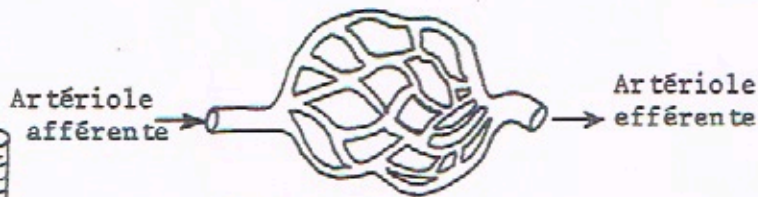par convergence



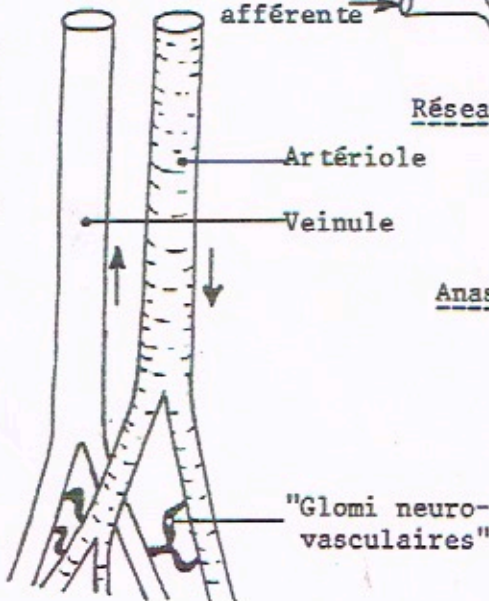
en arcade



transversale
(canal d'union)



Réseau admirable



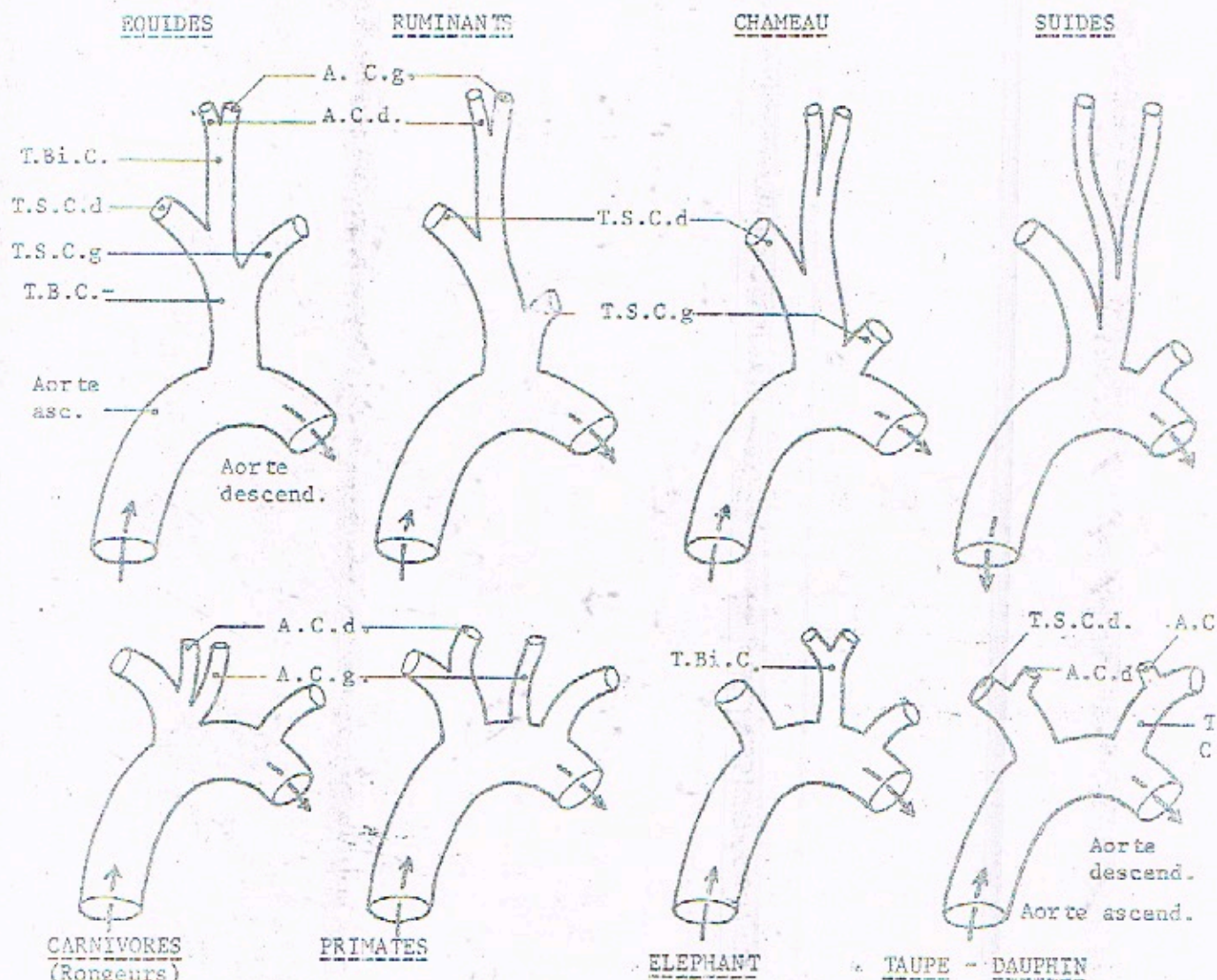
Anastomoses :



Glomérule (rénal)

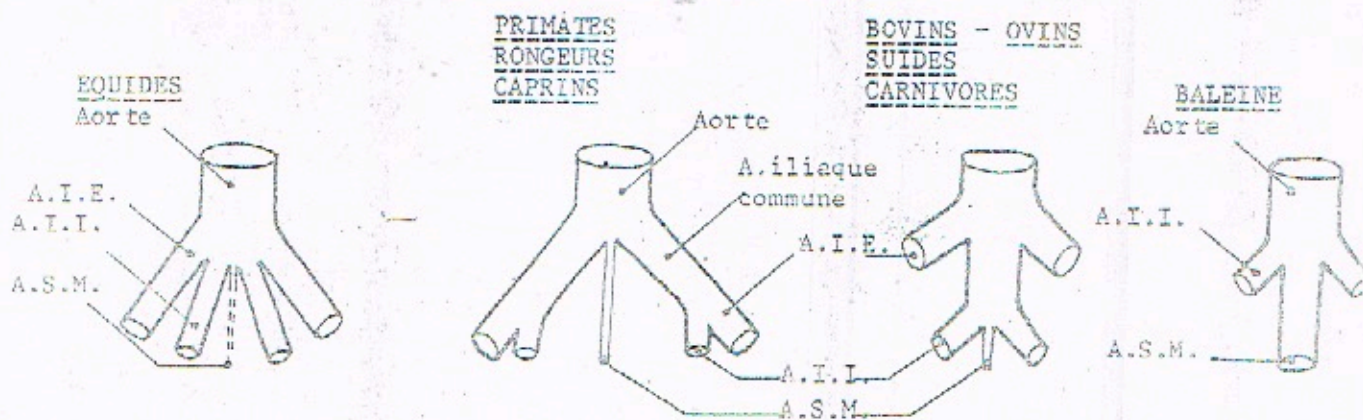
DISTRIBUTION DE L'AOÏTE

DISTRIBUTION COLLATERALE VERS LA TÊTE ET LES MEMBRES THORACIQUES



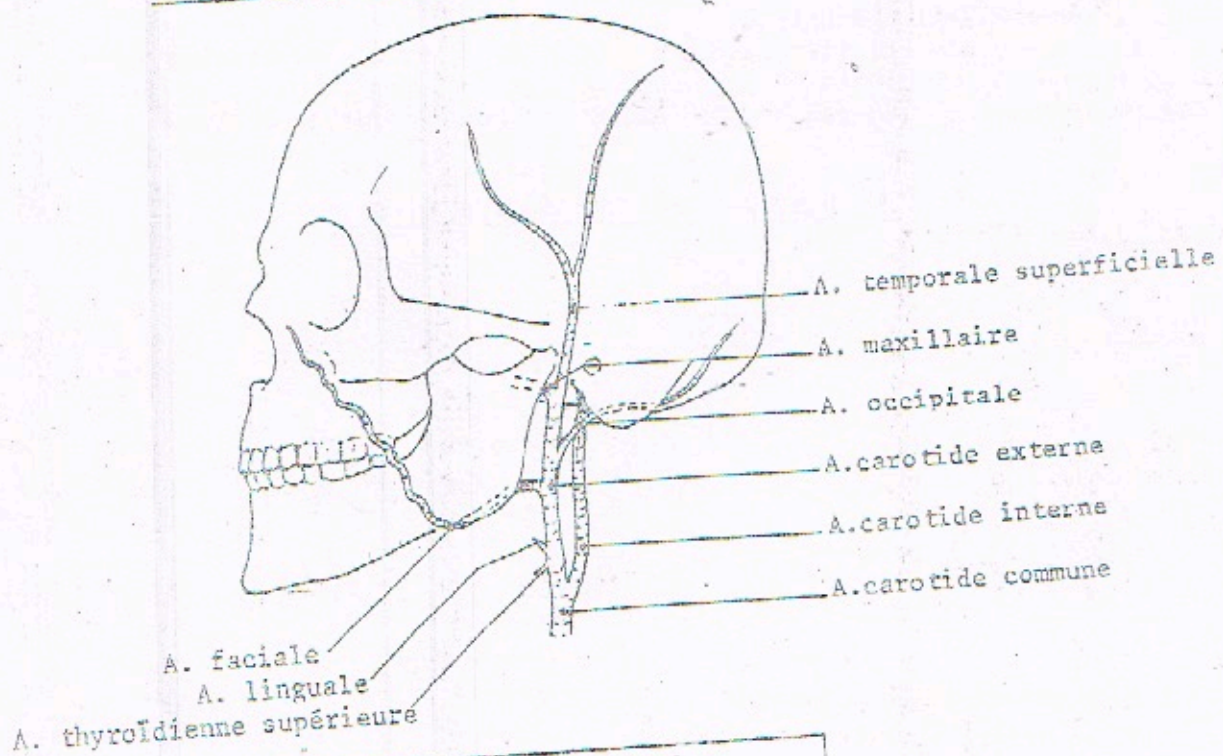
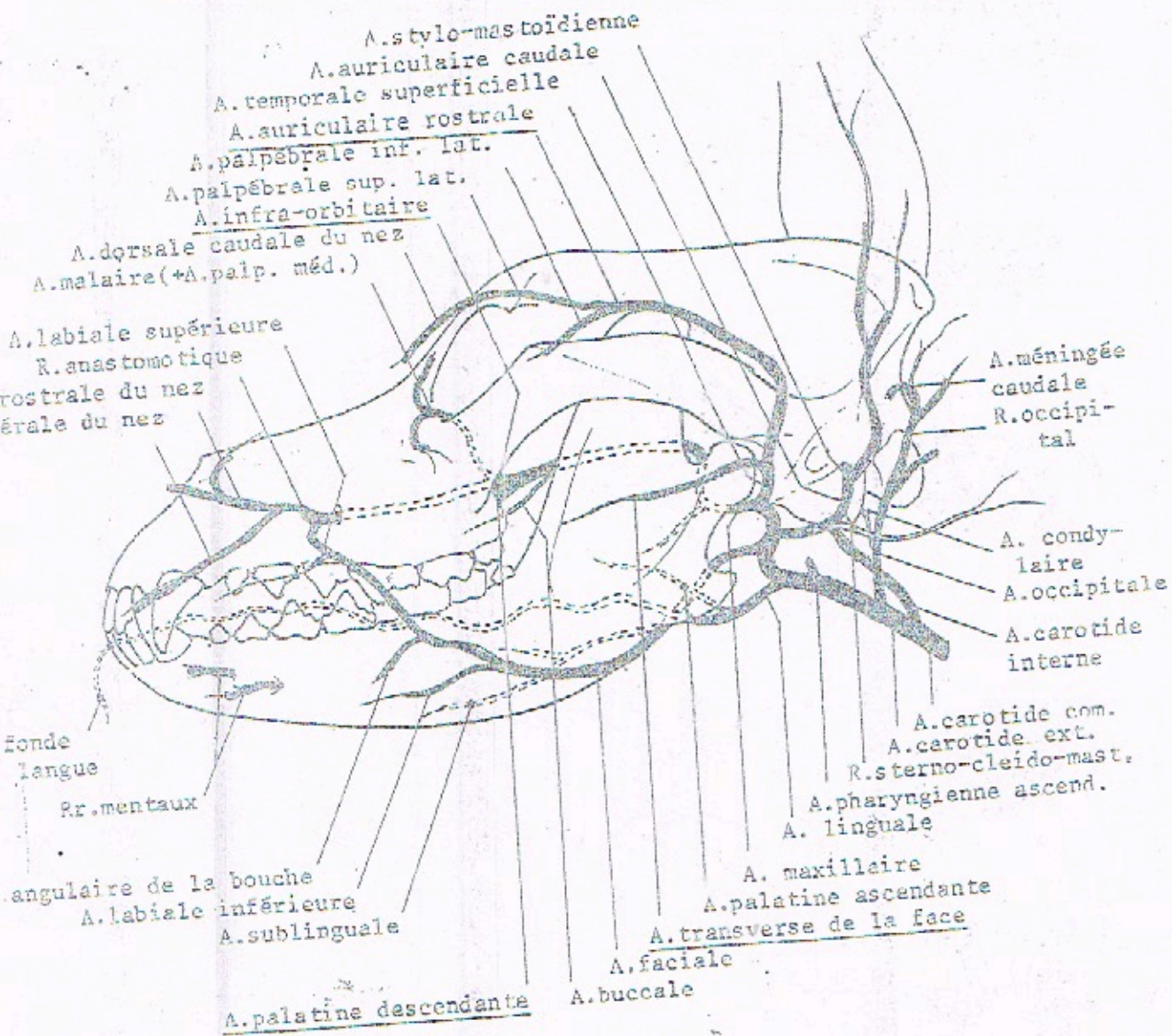
T.B.C. = Tronc brachio-céphalique
 T.S.C.g. = Tronc sous-clavier gauche ; T.S.C.d. = Tronc sous-clavier droit
 T.Bi.C. = Tronc bicarotidien
 A.C.g. = Artère carotide gauche ; A.C.d. = Artère carotide droite

DISTRIBUTION TERMINALE DE L'AOÏTE

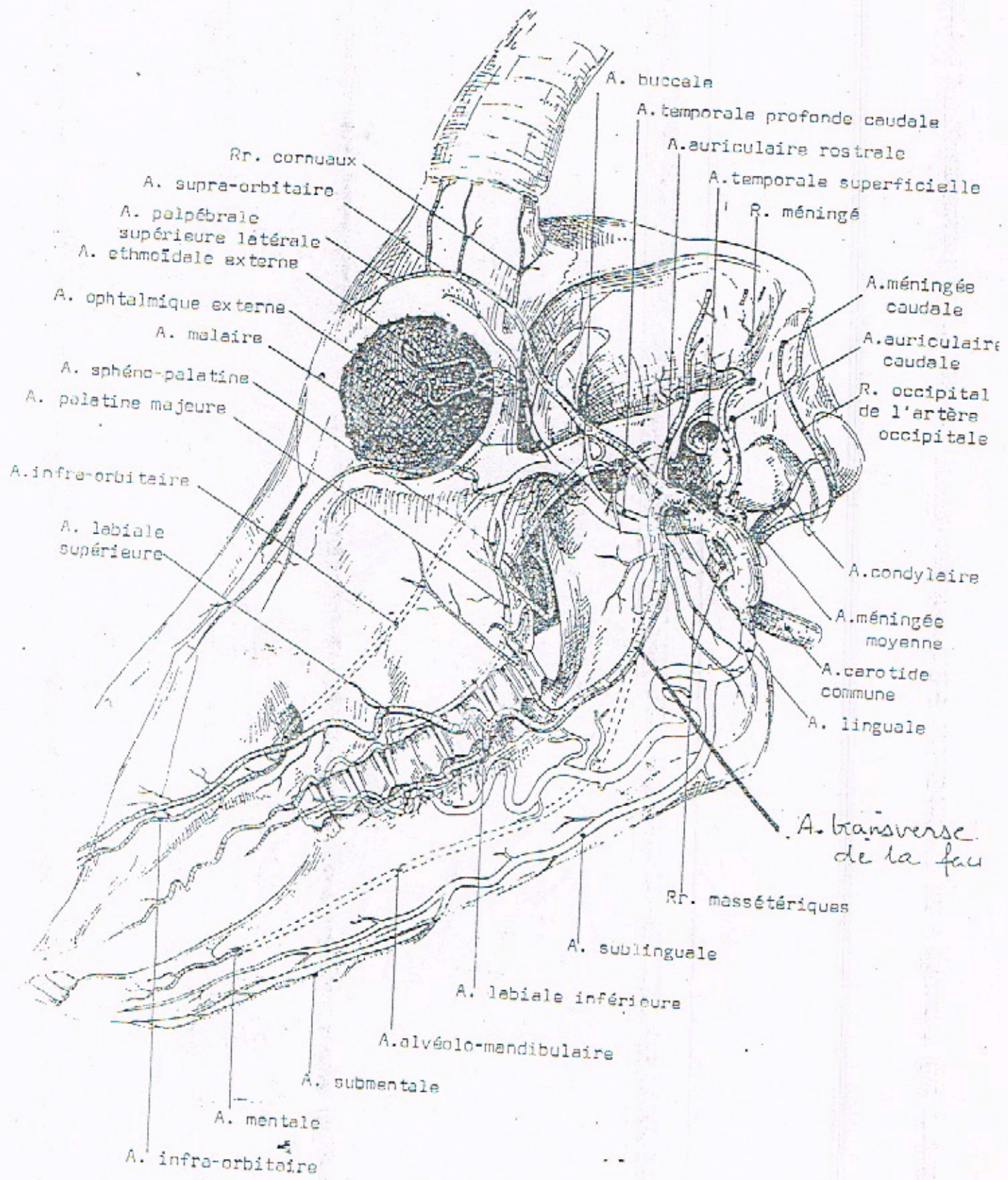


A.I.E. = Artère iliaque externe
 A.I.I. = Artère iliaque interne

A.S.M. = Artère sacrale médiane



ARTÈRES DE LA TÊTE
CHEZ LE CHIEN ET CHEZ L'HOMME



ARTÈRES DE LA TÊTE DE LA CHÈVRE

ARTÈRES DE LA TÊTE DU BOEUF

A. orbitalmique externe

Rr. pour le réseau admirable
 A. temporale profonde caudale
 A. auriculaire rostrale

R. cornual

A. palpébrale supérieure latérale
 A. palpébrale inférieure latérale

A. ethmoïdale externe
 A. malaire

A. infra-orbitaire
 A. sphéno-palatine

A. orbitale majeure
 A. dorsale du nez

A. buccale

A. angulaire de l'oeil
 A. orbitale rostrale du nez

infra-orbitaire

A. labiale supérieure

A. angulaire de la bouche

A. labiale inférieure

R. méningé

A. auriculaire caudale

R. occipital de l'A. occipitale

R. ptérygoïdien

R. massétérique

A. carotide commune

A. thyroïdienne crâniale

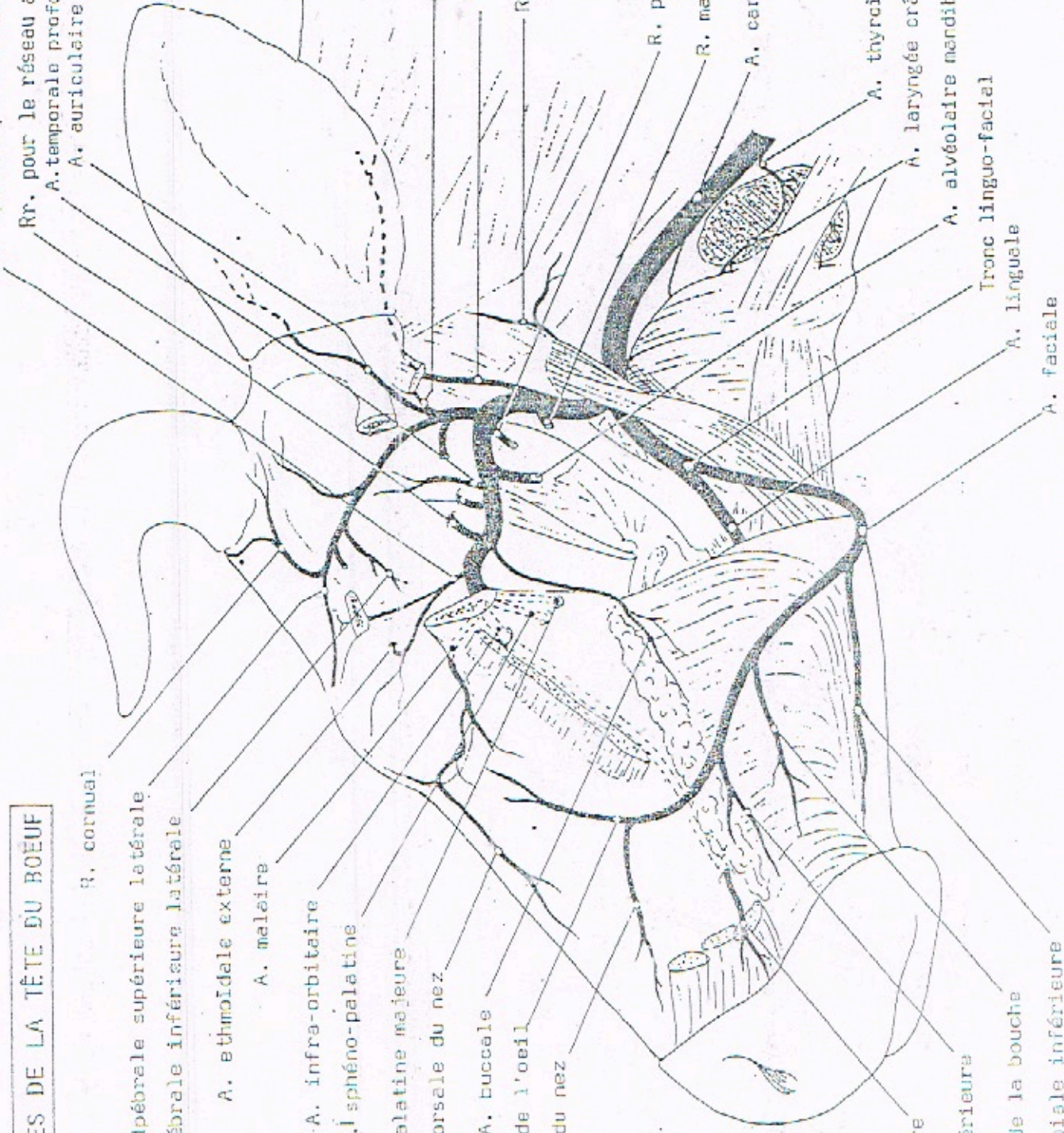
A. laryngée crâniale

A. alvéolaire mandibulaire

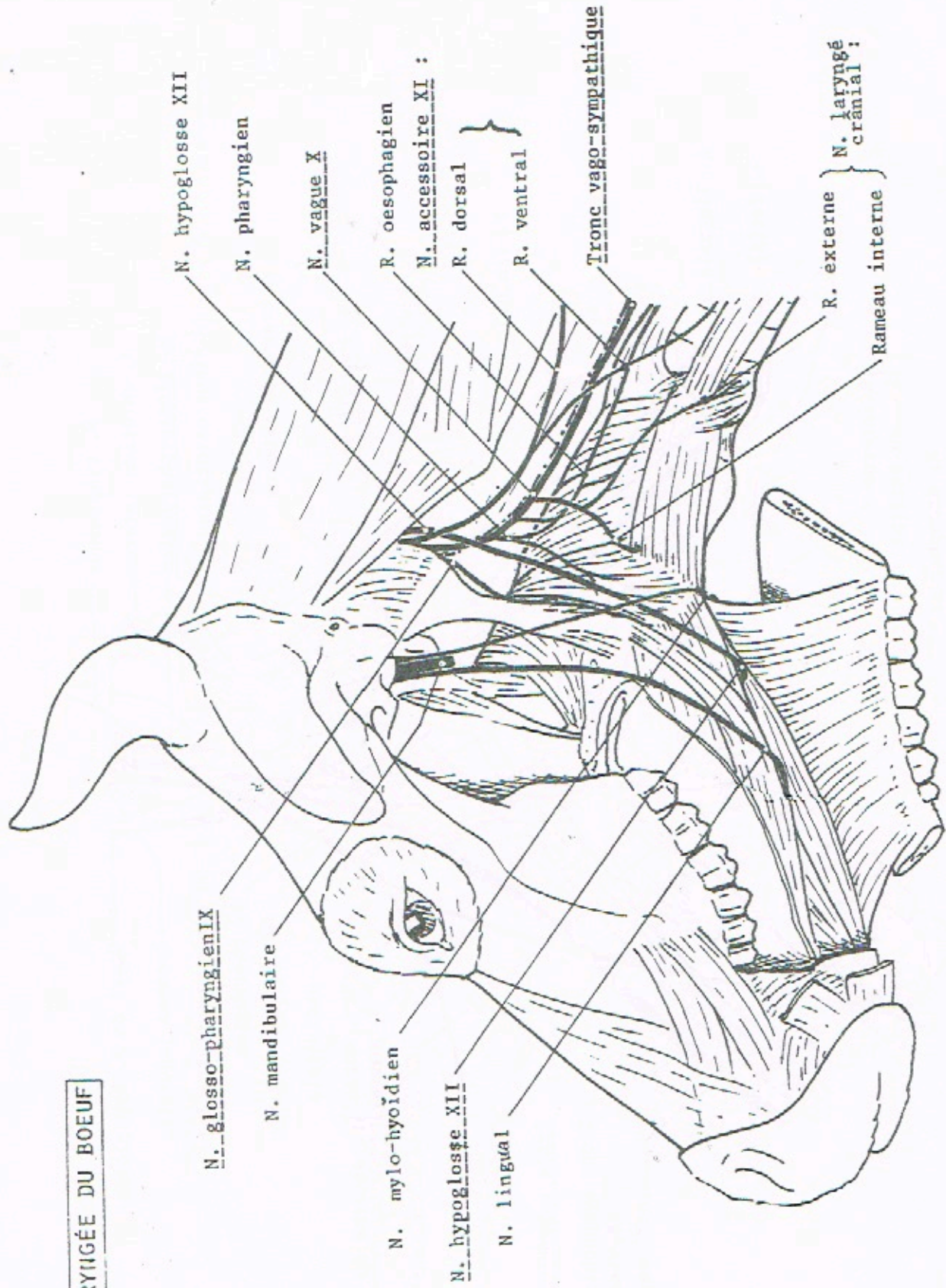
Tronc linguo-facial

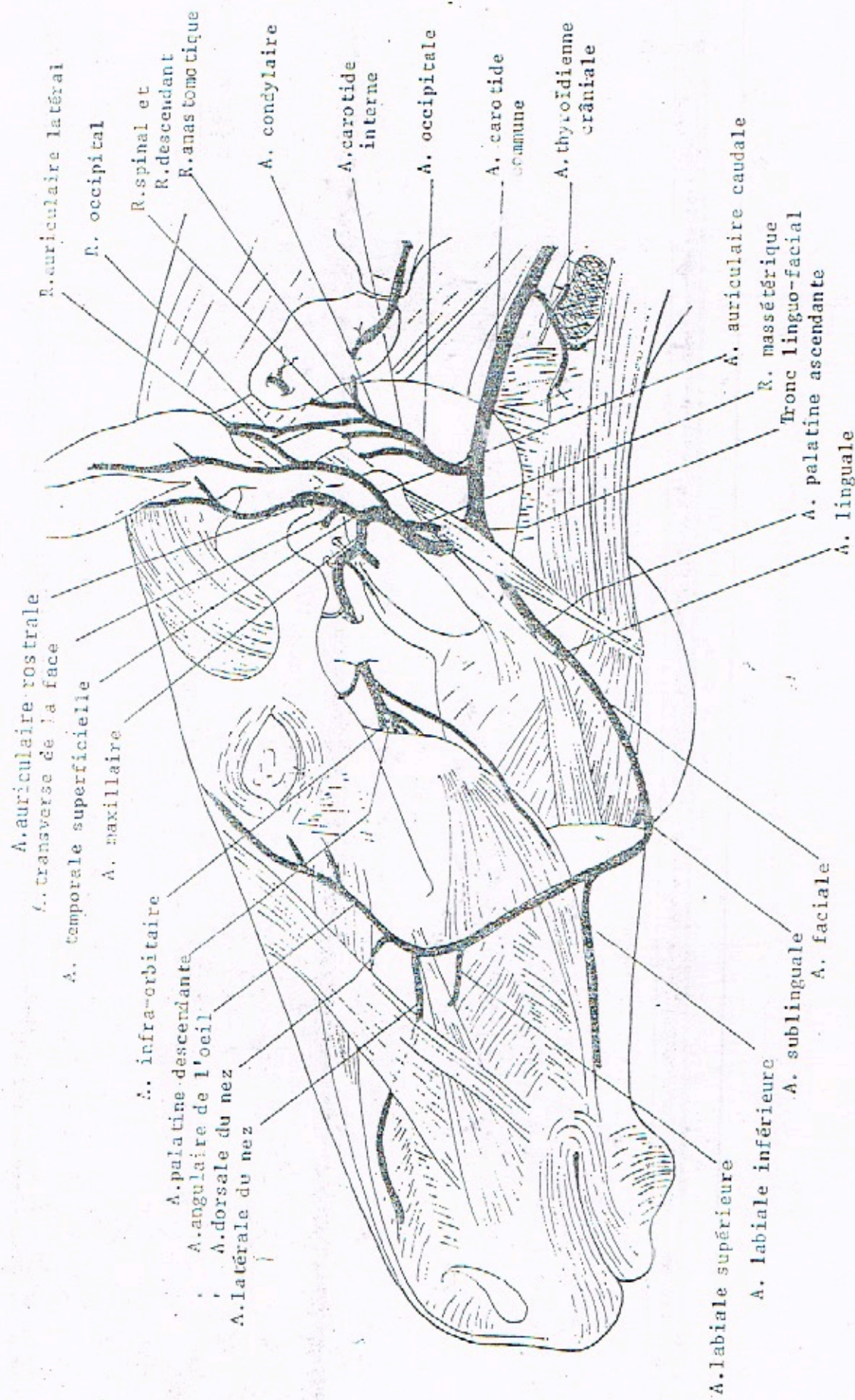
A. linguale

A. faciale



RÉGION PHARYNGÉE DU BOEUF





A. auriculaire rostrale
 A. transverse de la face

A. temporale superficielle
 A. maxillaire

A. infra-orbitaire
 A. palatine descendante
 A. angulaire de l'oeil
 A. dorsale du nez
 A. latérale du nez

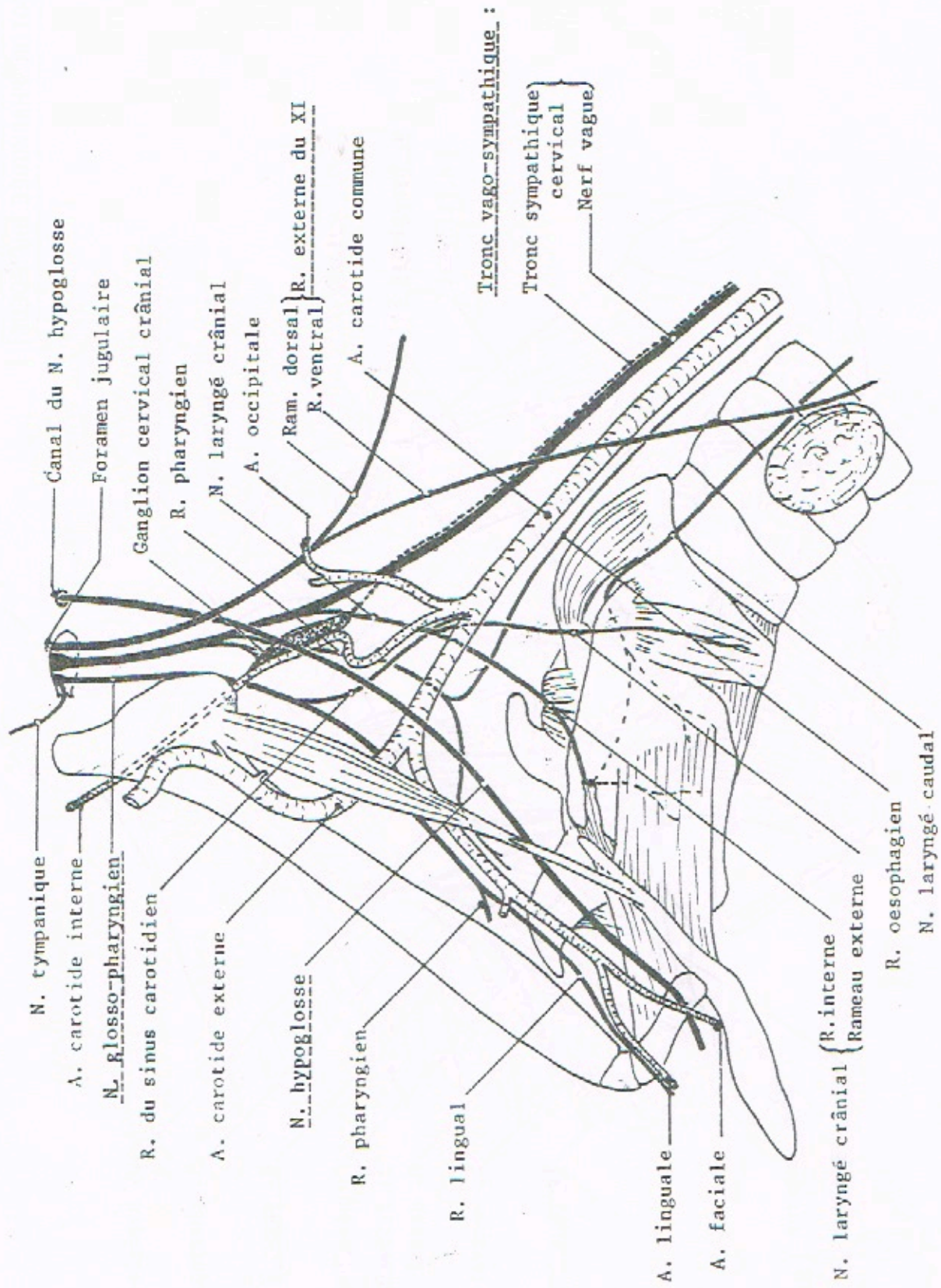
R. auriculaire latéral
 R. occipital
 R. spinal et
 R. descendant
 R. anastomotique

A. condylaire
 A. carotide interne
 A. occipitale

A. carotide commune
 A. thyroïdienne crâniale

A. labiale supérieure
 A. labiale inférieure
 A. sublinguale
 A. faciale

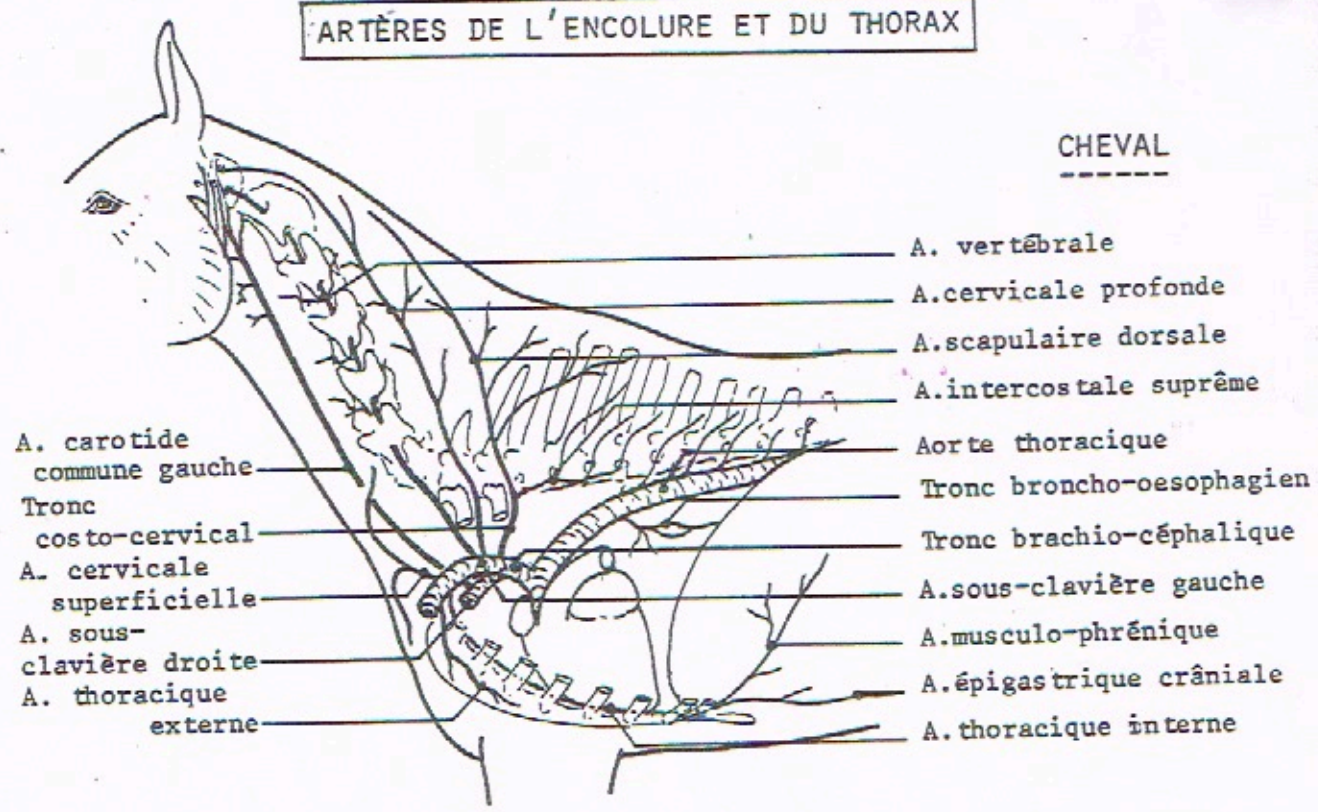
A. auriculaire caudale
 R. massétérique
 Tronc linguo-facial
 A. palatine ascendante
 A. linguale



ARTÈRES ET NERFS DE LA RÉGION GUTTURALE DU CHEVAL

ARTÈRES DE L'ENCOLURE ET DU THORAX

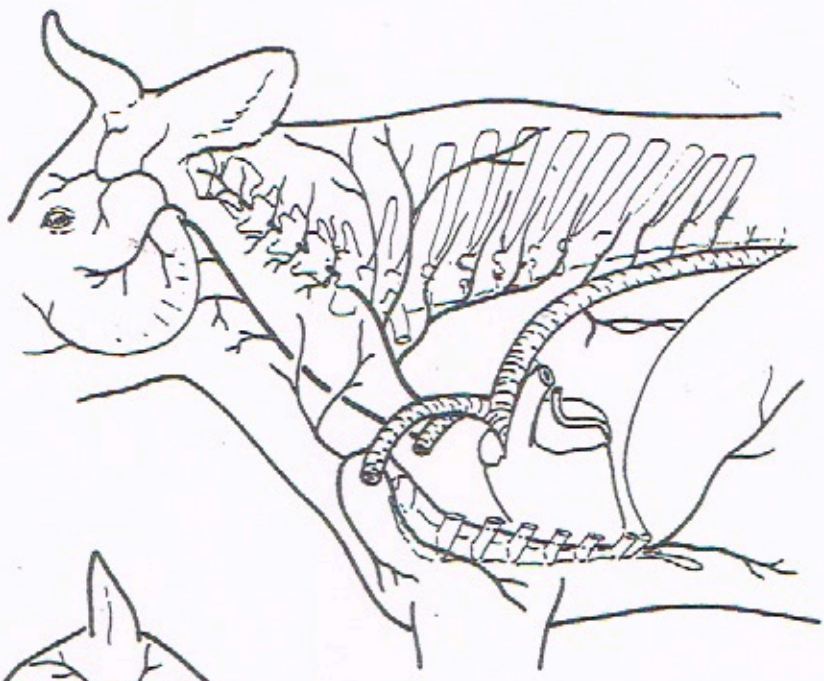
CHEVAL



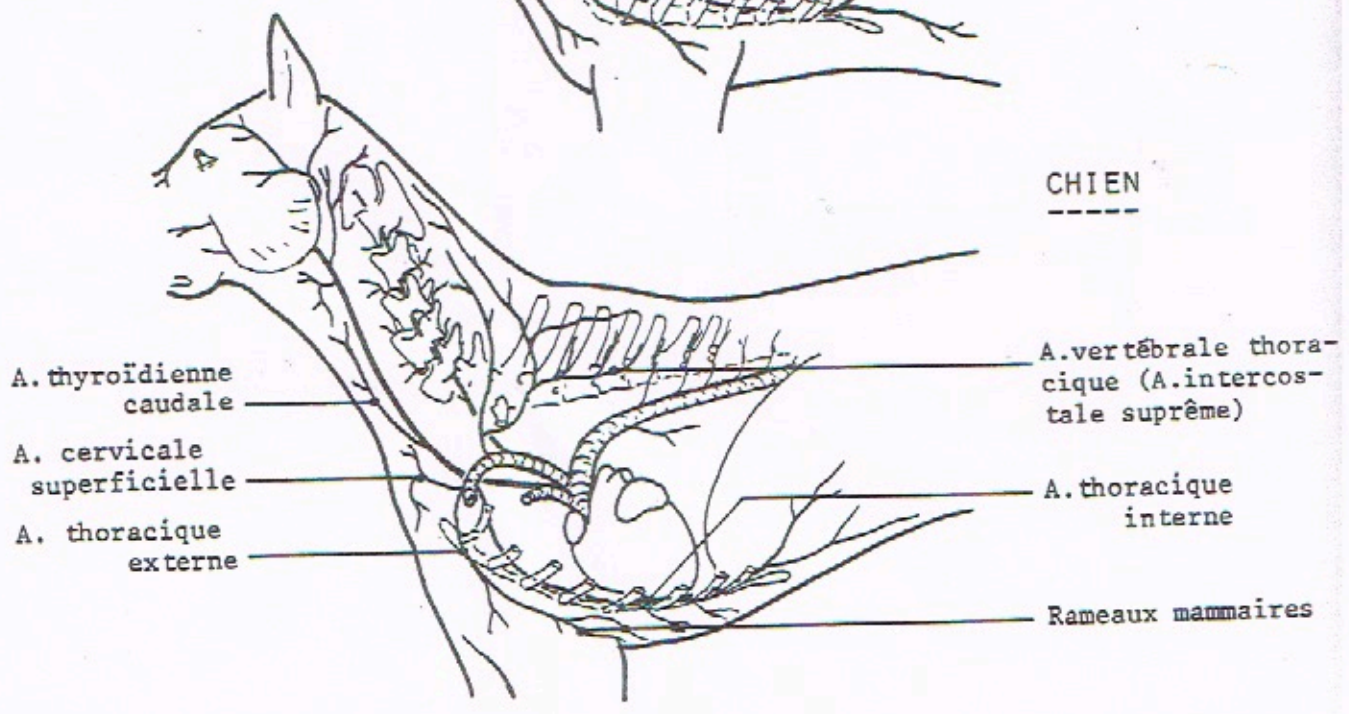
- A. carotide commune gauche
- Tronc costo-cervical
- A. cervicale superficielle
- A. sous-clavière droite
- A. thoracique externe

- A. vertébrale
- A. cervicale profonde
- A. scapulaire dorsale
- A. intercostale suprême
- Aorte thoracique
- Tronc broncho-oesophagien
- Tronc brachio-céphalique
- A. sous-clavière gauche
- A. musculo-phrénique
- A. épigastrique crâniale
- A. thoracique interne

BOEUF



CHIEN

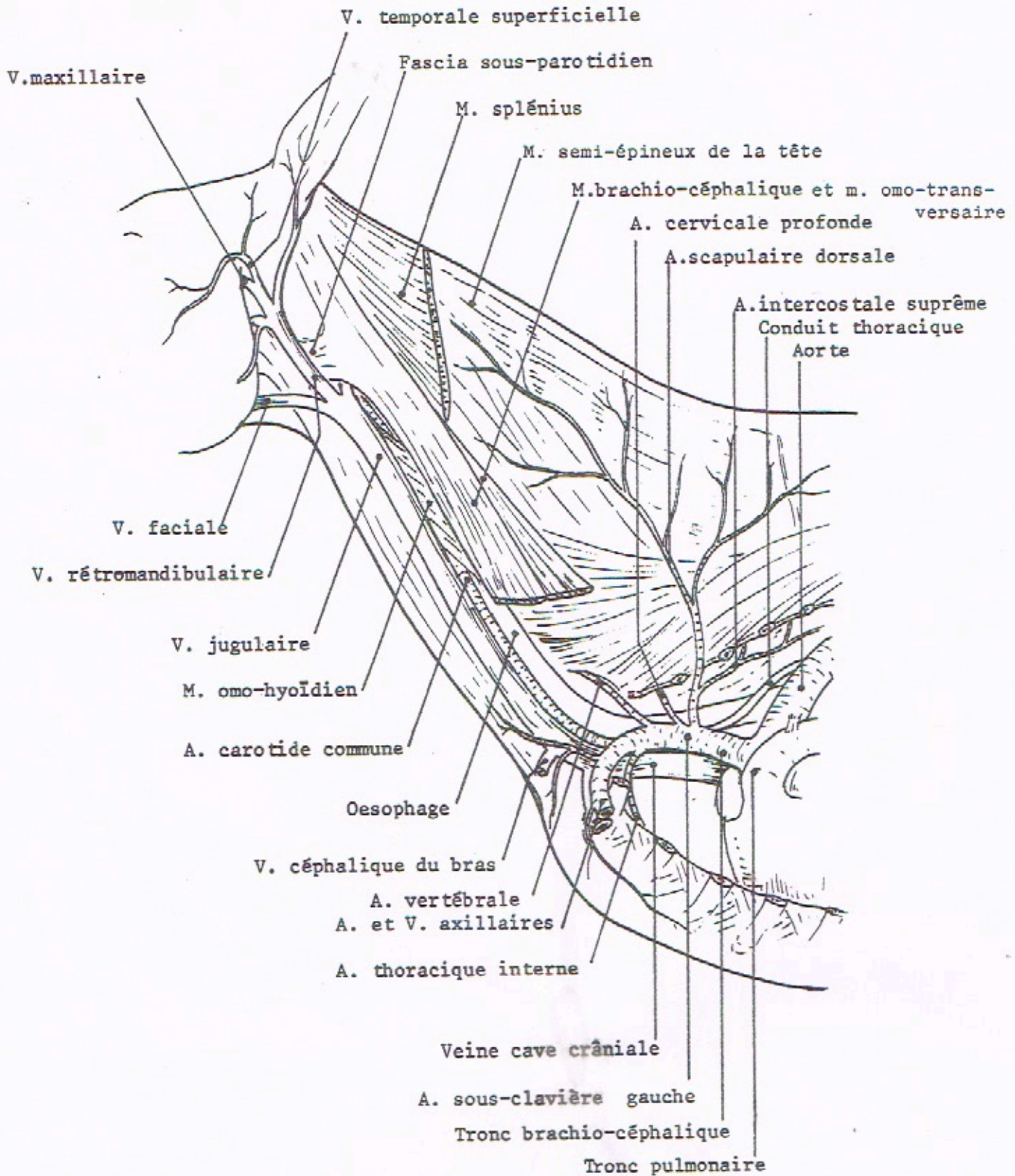


- A. thyroïdienne caudale
- A. cervicale superficielle
- A. thoracique externe

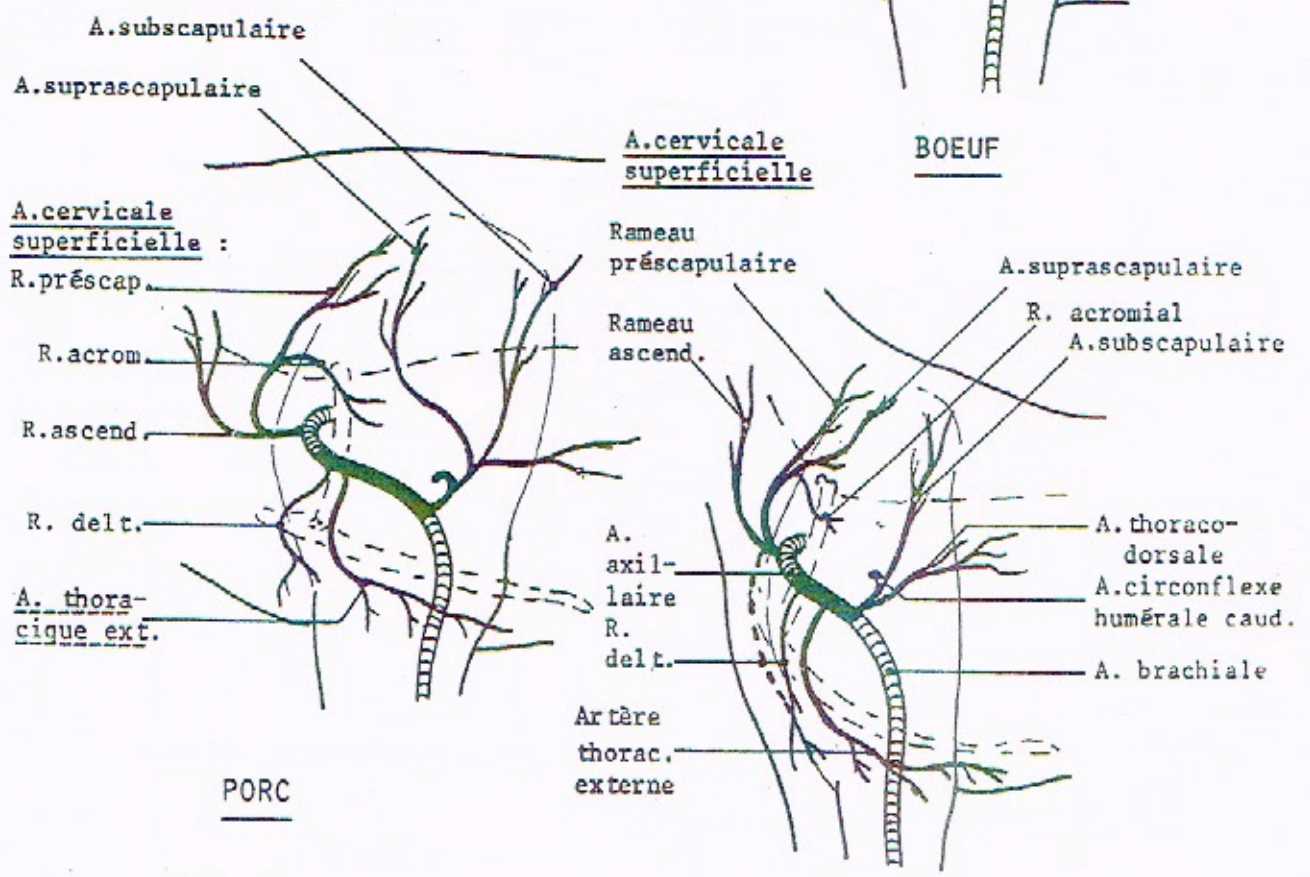
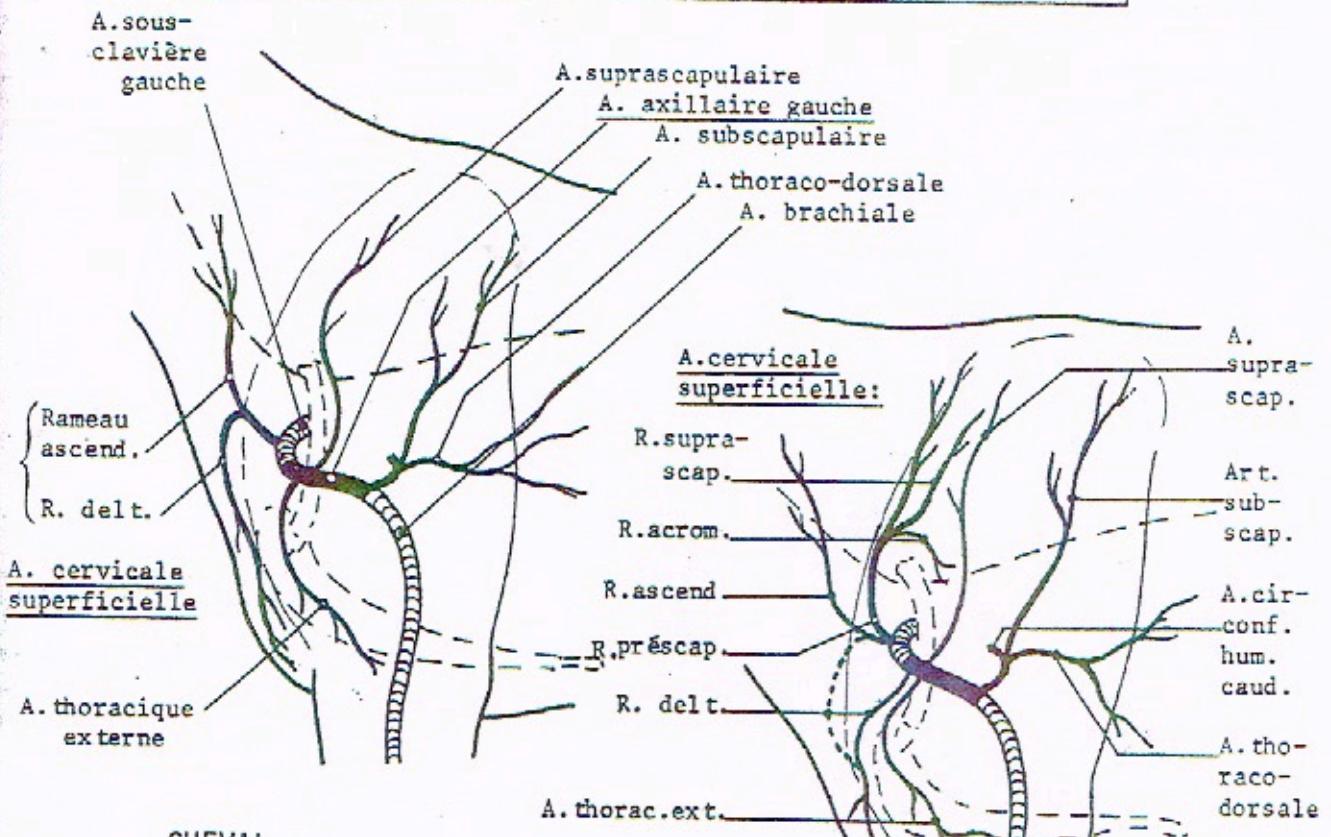
- A. vertébrale thoracique (A. intercostale suprême)
- A. thoracique interne
- Rameaux mammaires

VAISSEAUX DE L'ENCOLURE ET DU MEDIASTIN CRANIAL DU CHEVAL

FACE GAUCHE



COLLATÉRALES DE L'A. SOUS-CLAVIÈRE ET DE L'A. AXILLAIRE



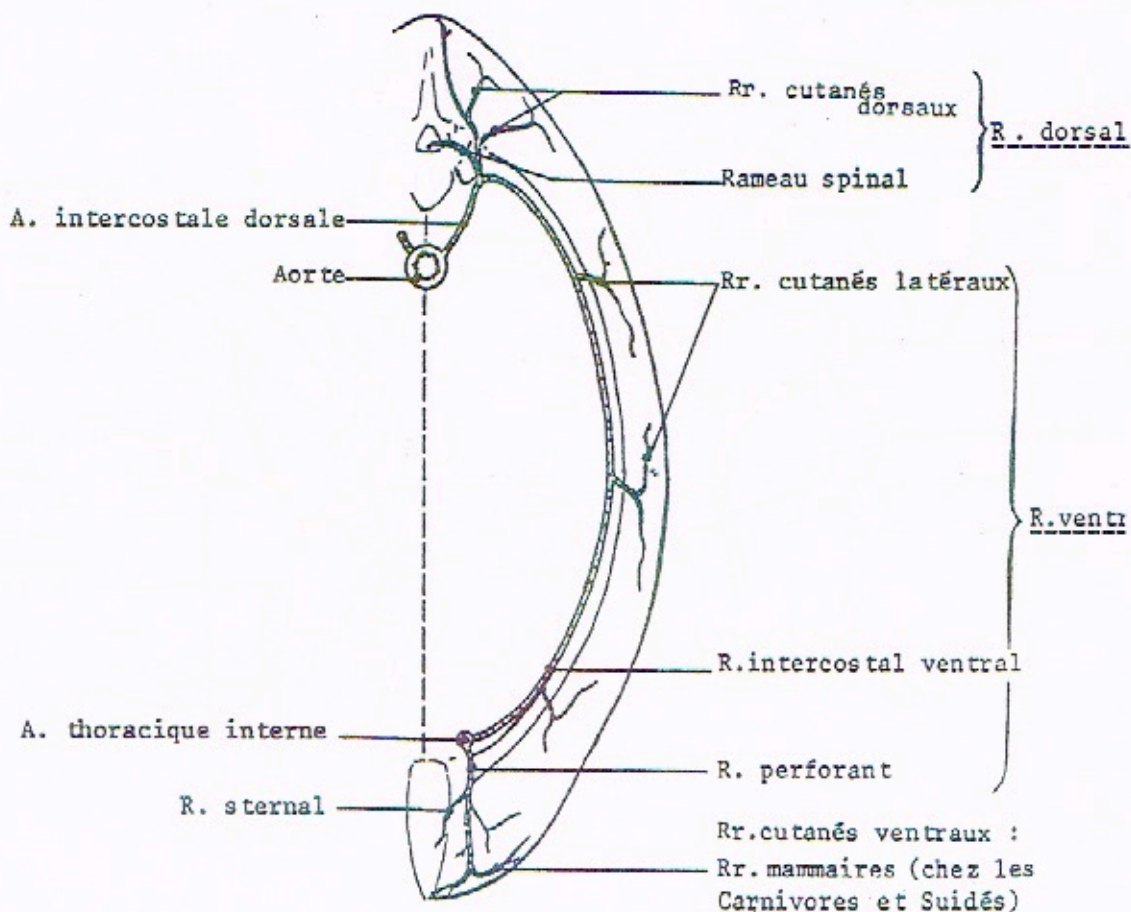
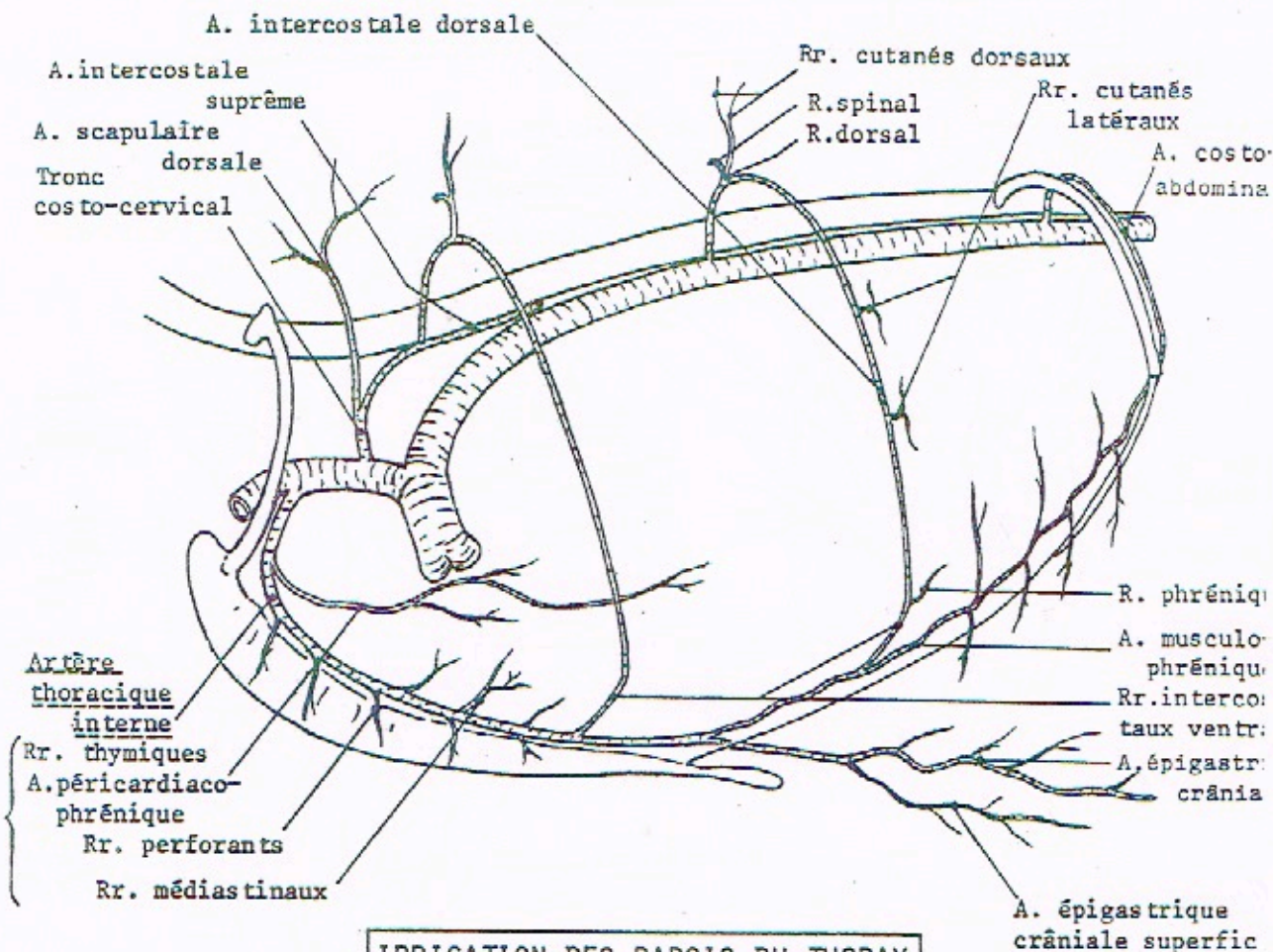
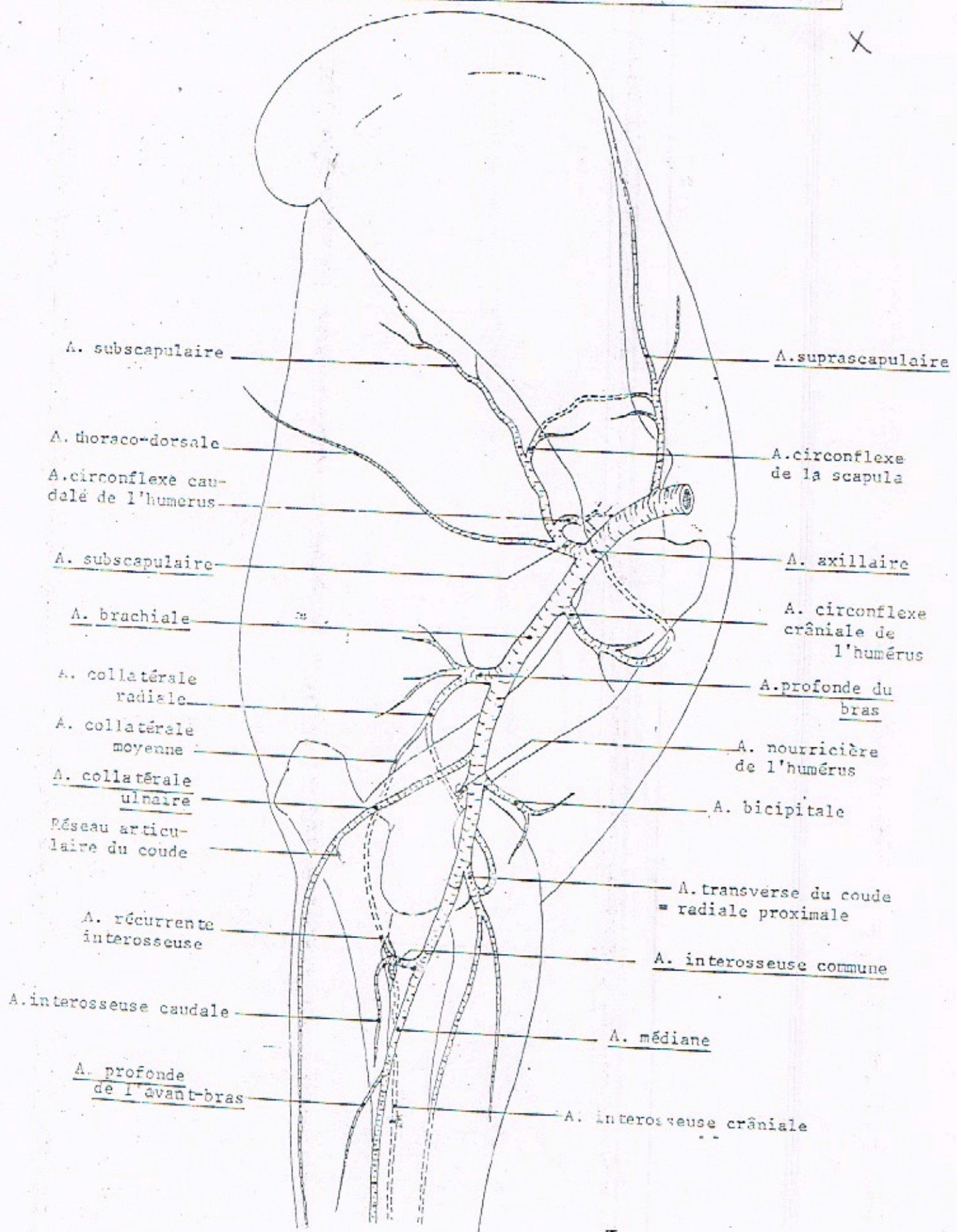


DIAGRAMME DE L'IRRIGATION DU MEMBRE THORACIQUE DU CHEVAL

X



A. subscapulaire

A. suprascapulaire

A. thoraco-dorsale

A. circonflexe de la scapula

A. circonflexe caudalé de l'humerus

A. axillaire

A. subscapulaire

A. circonflexe crâniale de l'humerus

A. brachiale

A. profonde du bras

A. collatérale radiale

A. nourricière de l'humerus

A. collatérale moyenne

A. bicipitale

A. collatérale ulnaire

Réseau articulaire du coude

A. transverse du coude = radiale proximale

A. récurrente interosseuse

A. interosseuse commune

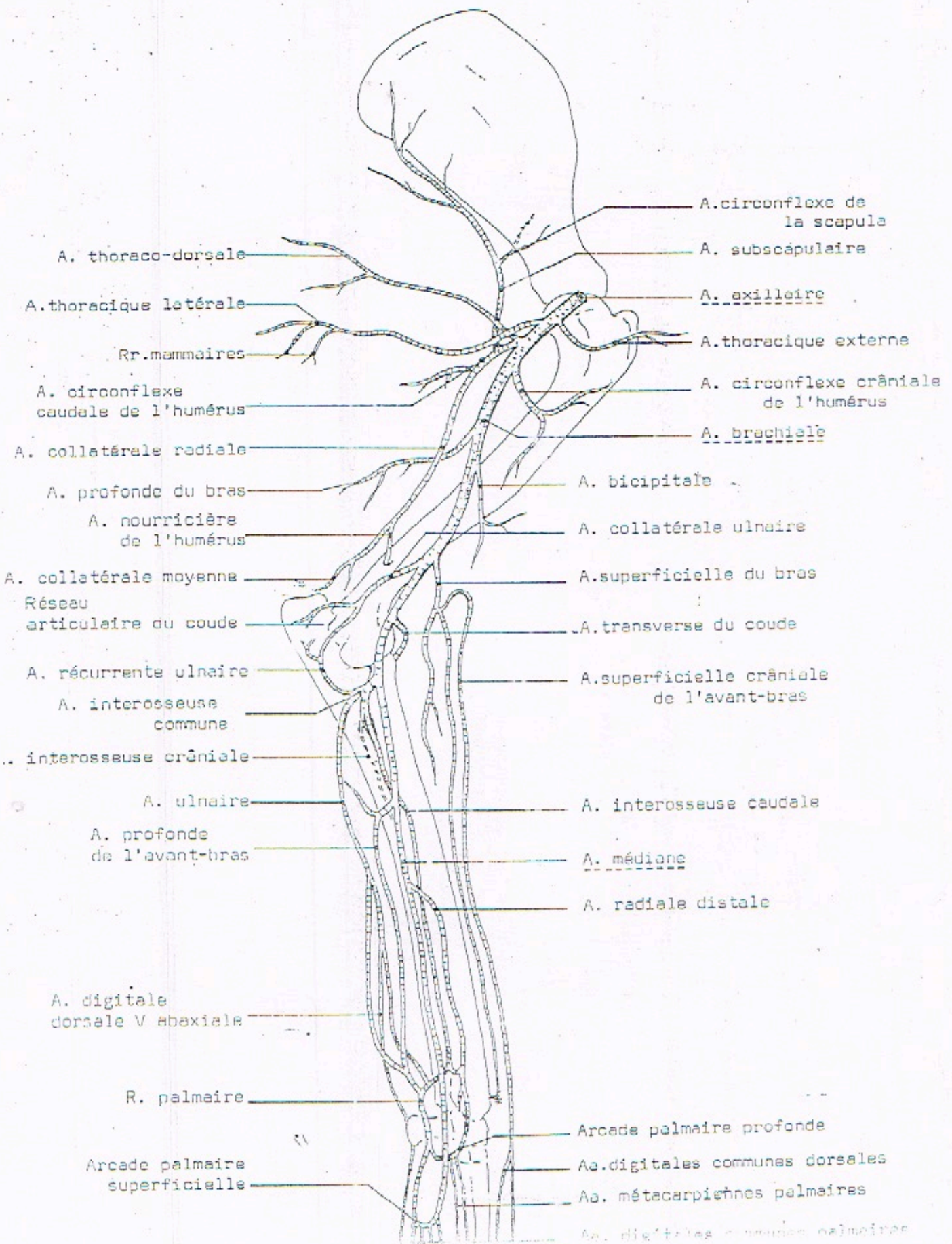
A. interosseuse caudale

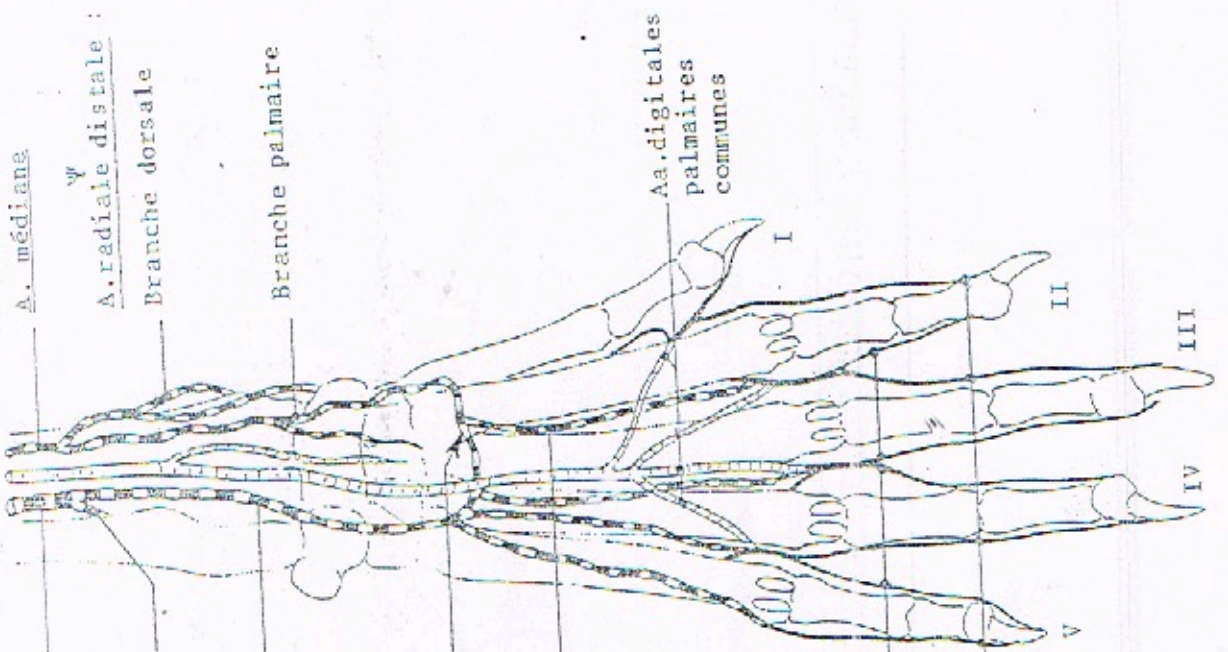
A. médiane

A. profonde de l'avant-bras

A. interosseuse crâniale

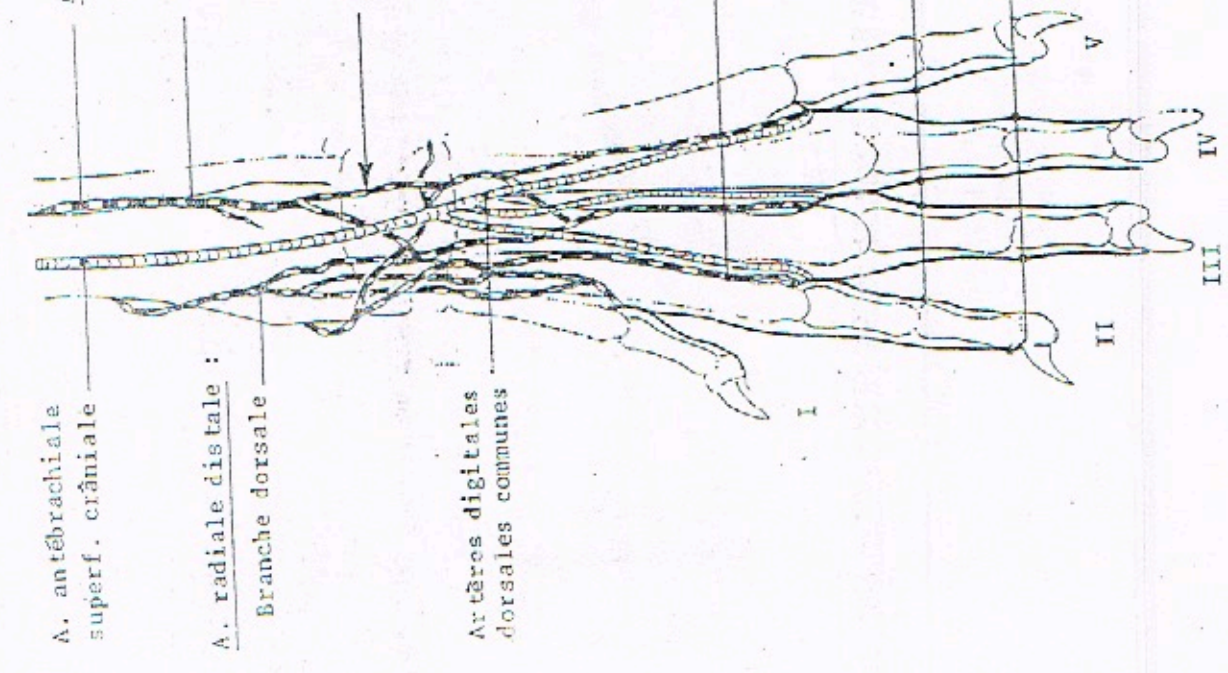
DIAGRAMME DE L'IRRIGATION DU MEMBRE THORACIQUE DU CHIEN





A. médiane
 A. radiale distale :
 Branche dorsale
 Branche palmaire
 Artère interosseuse commune :
 Artère interosseuse crâniale
 Artère interosseuse caudale
 Réseau dorsal du carpe
 Arcade palmaire profonde
 Aa. métacarpiennes palmaires
 Aa. métacarpiennes dorsales
 Artères digitales propres axiales
 Artères digitales propres abaxiales
 Aa. digitales palmaires communes

FACE PALMAIRE

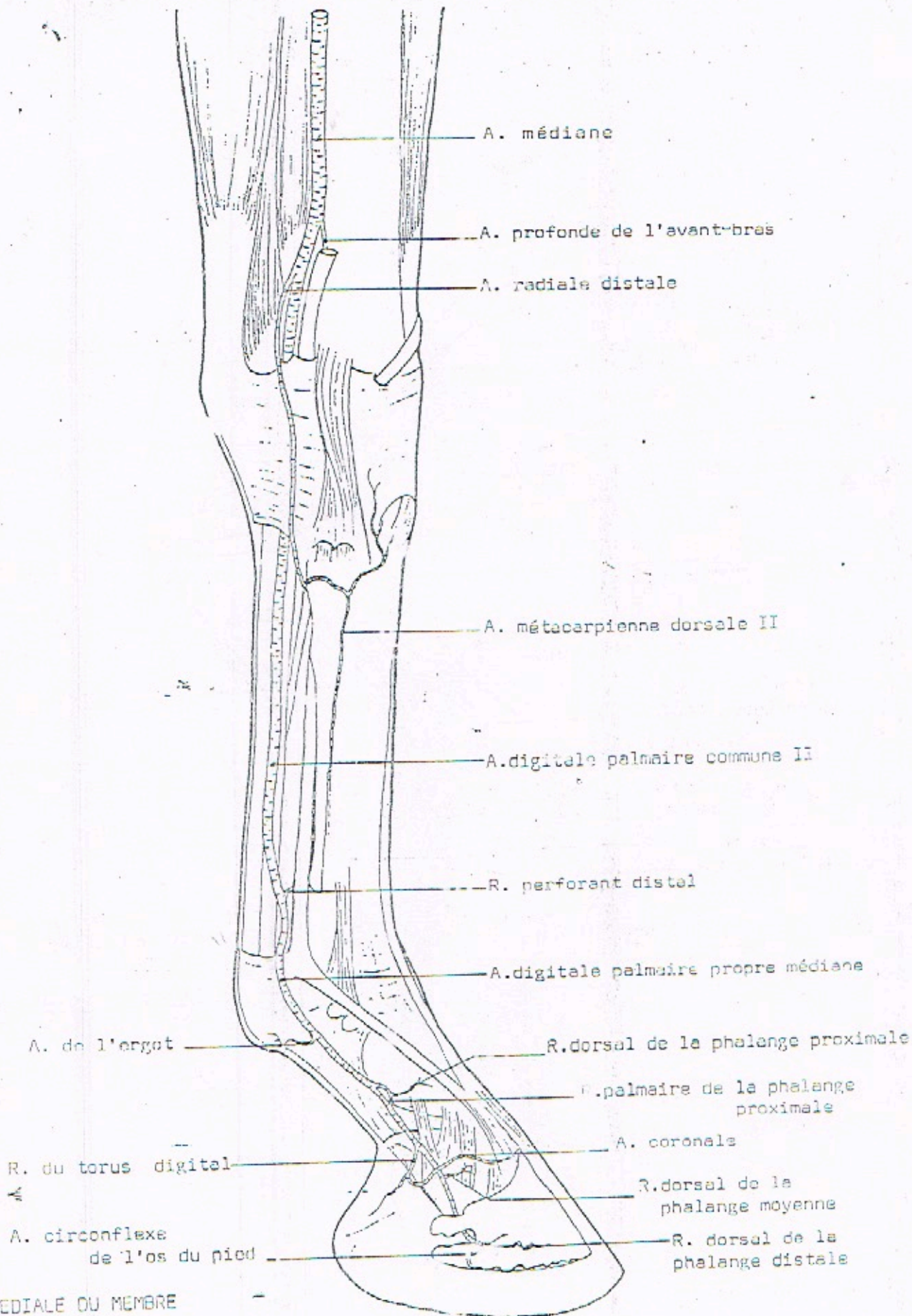


A. antébrachiale superf. crâniale
 A. radiale distale :
 Branche dorsale
 Artères digitales dorsales communes

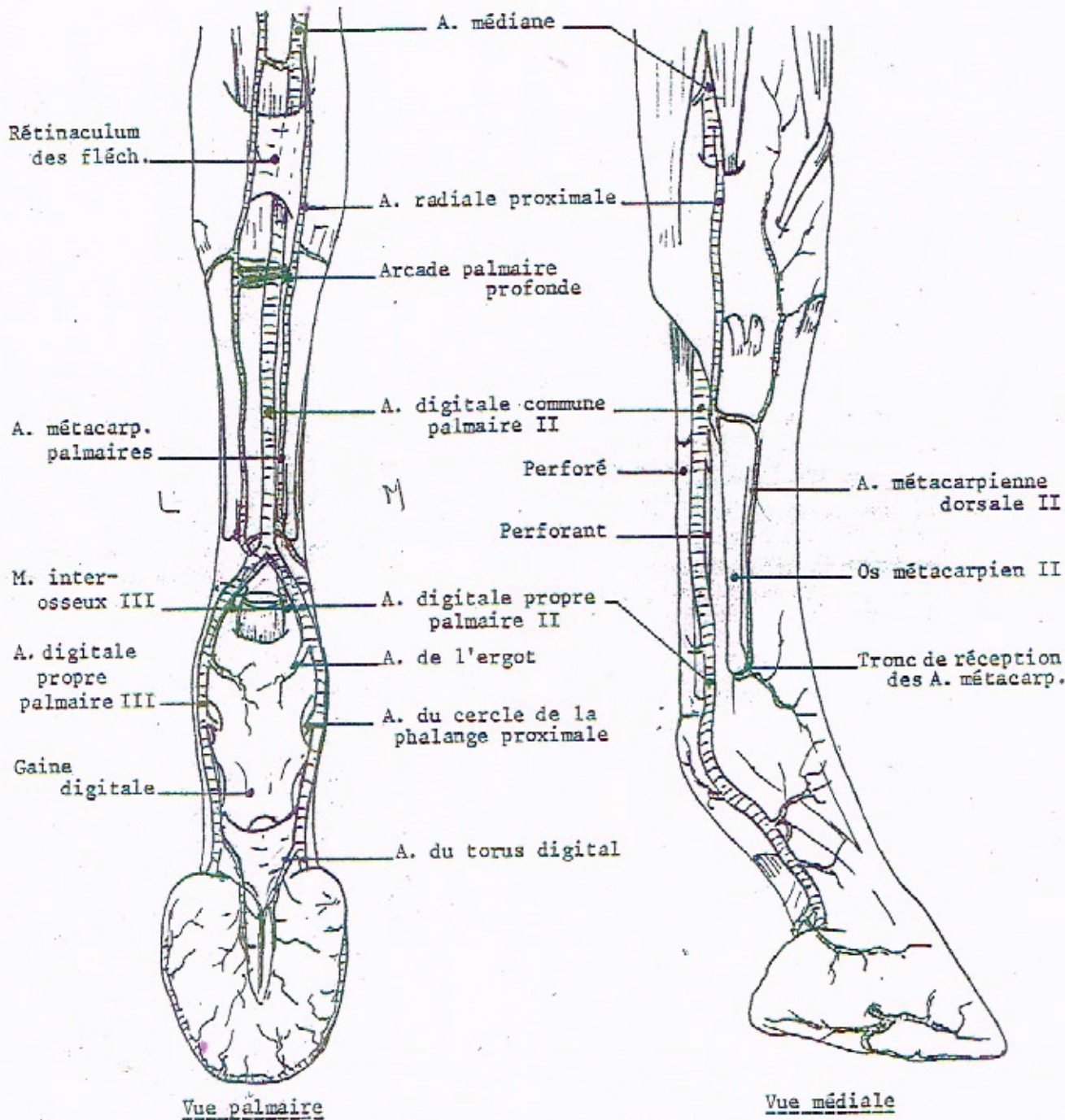
FACE DORSALE

ARTÈRES DE LA MAIN DU CHIEN

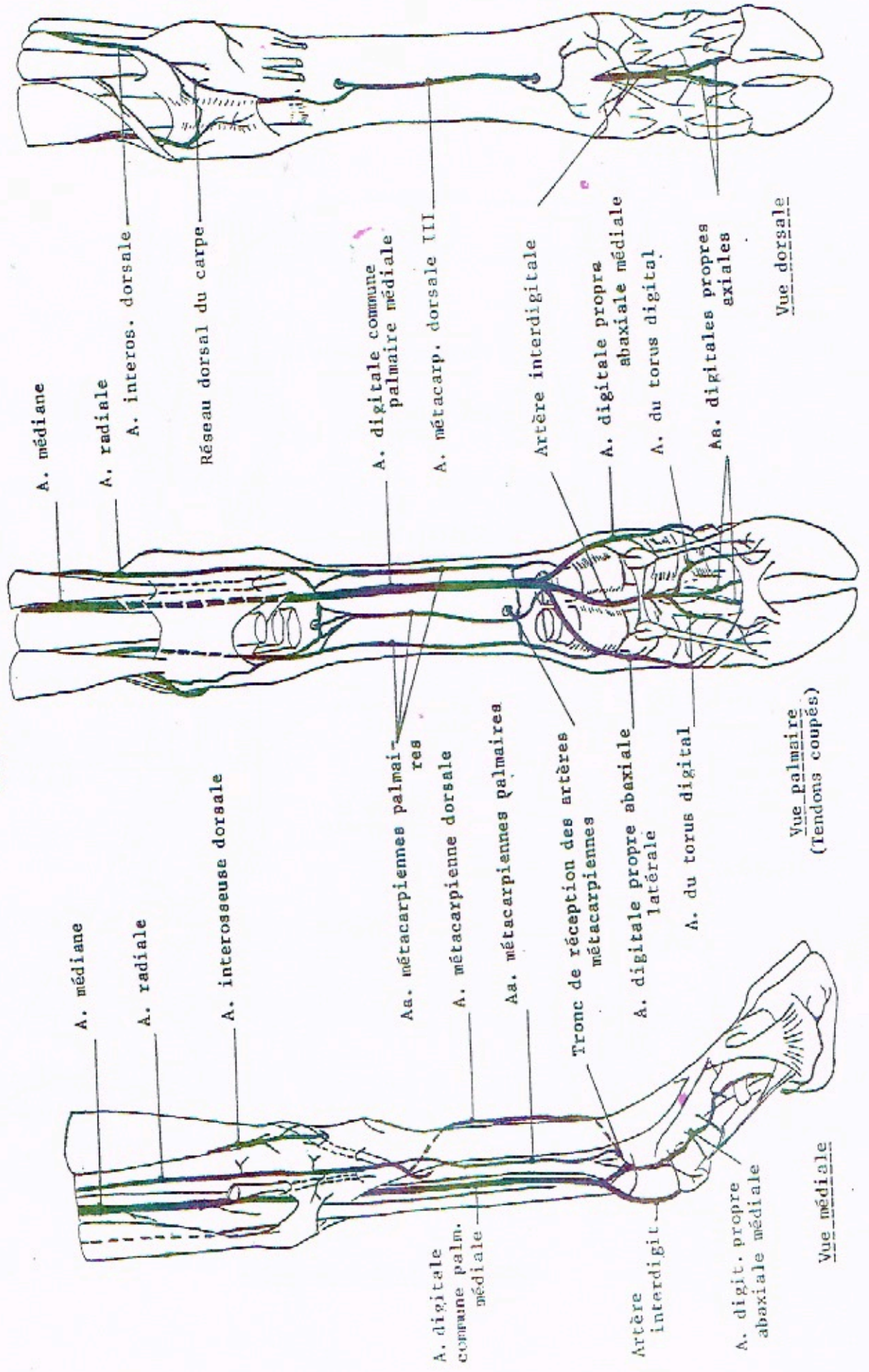
ARTÈRES DE LA MAIN DU CHEVAL



FACE MÉDIALE DU MEMBRE



ARTÈRES DE LA MAIN DU BOEUF



A. médiane

A. radiale

A. interos. dorsale

Réseau dorsal du carpe

A. digitale commune palmaire médiale

A. métacarp. dorsale III

Artère interdigitale

A. digitale propre abaxiale médiale

A. du torus digital

Aa. digitales propres axiales

Vue dorsale

A. médiane

A. radiale

A. interosseuse dorsale

Aa. métacarpiennes palmaires

A. métacarpienne dorsale

Aa. métacarpiennes palmaires

Tronc de réception des artères métacarpiennes

A. digitale propre abaxiale latérale

A. du torus digital

Vue palmaire
(Tendons coupés)

A. digitale commune palm. médiale

Artère interdigitale

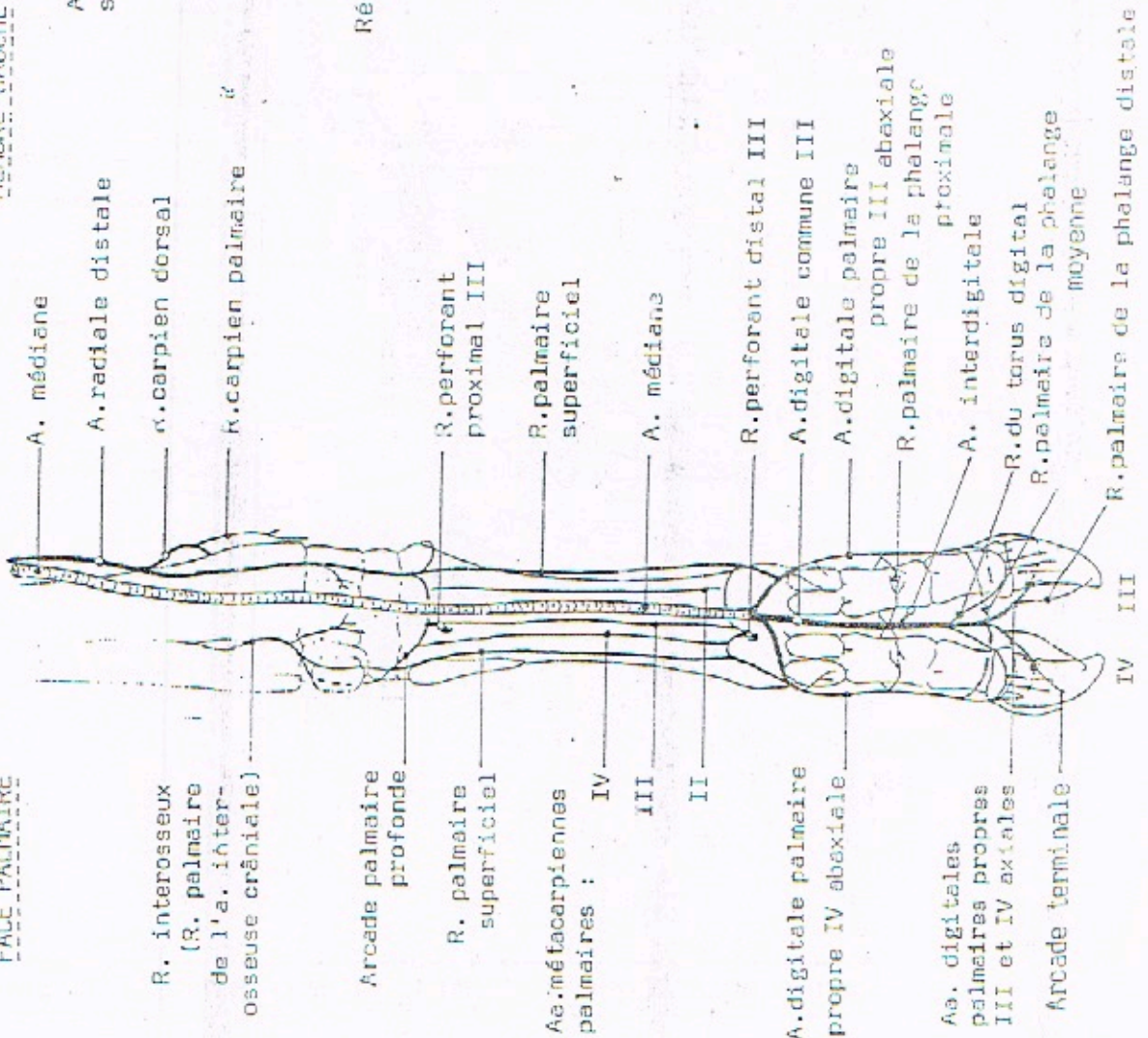
A. digit. propre abaxiale médiale

Vue médiale

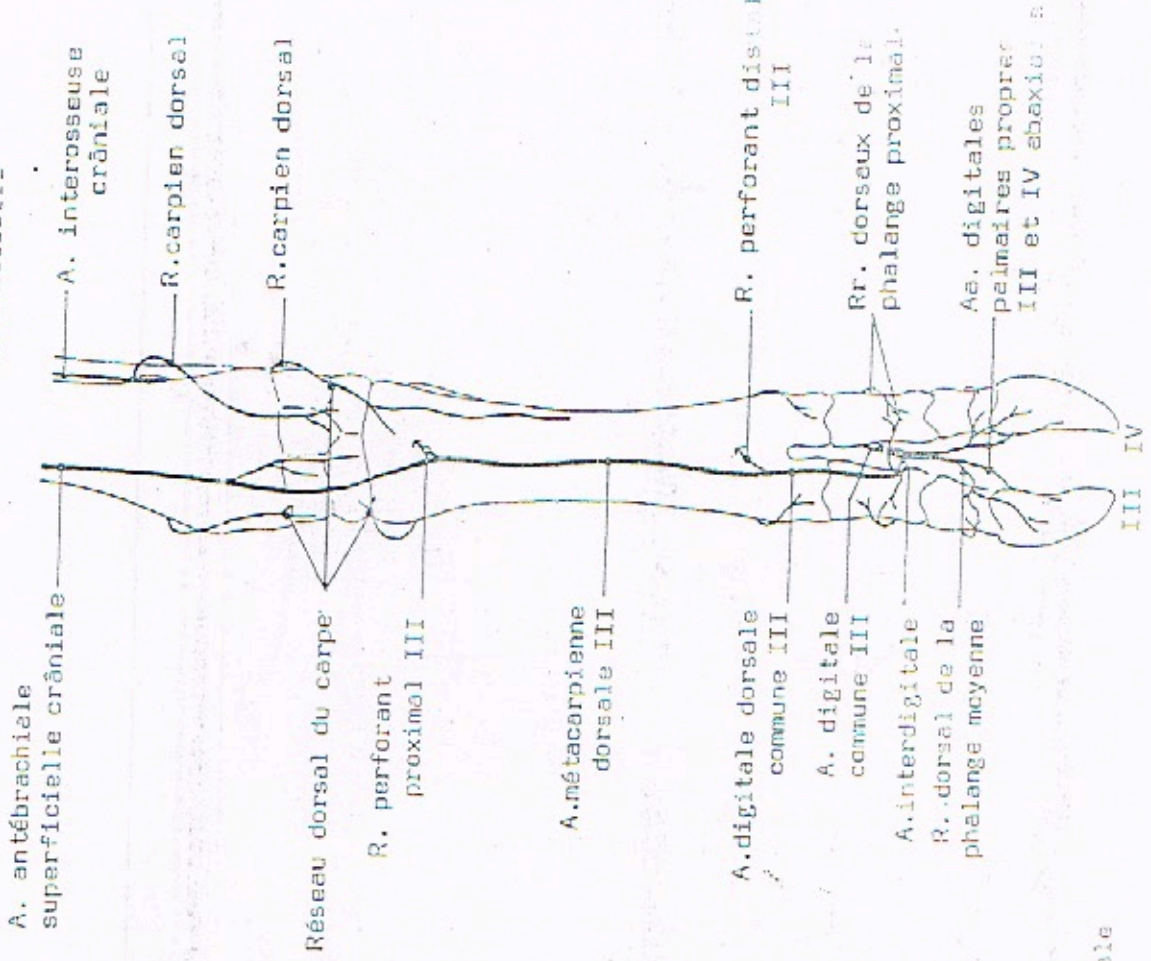
IRRIGATION DE LA MAIN DU BOEUF

FACE PALMAIRE

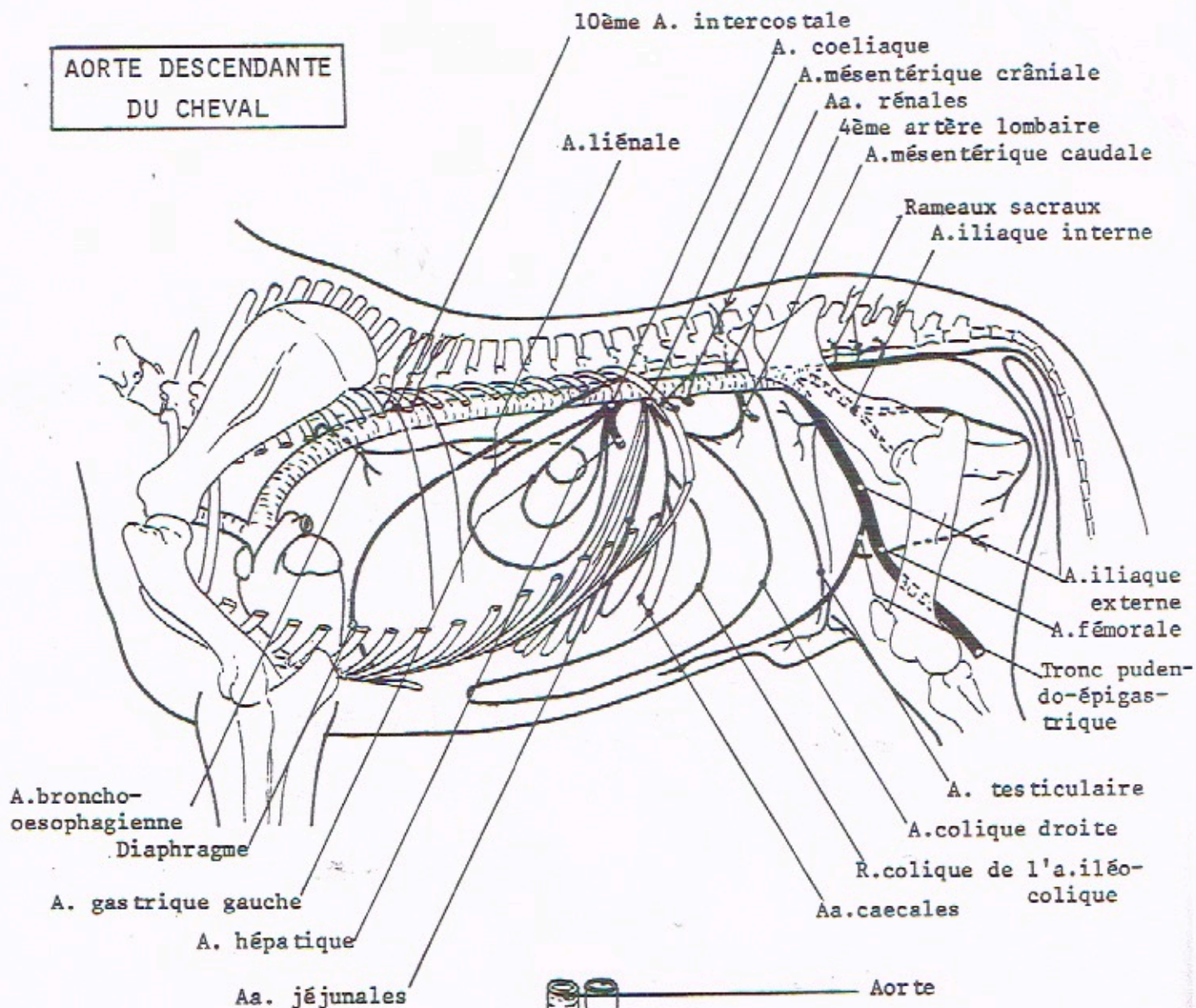
MEMBRE GAUCHE



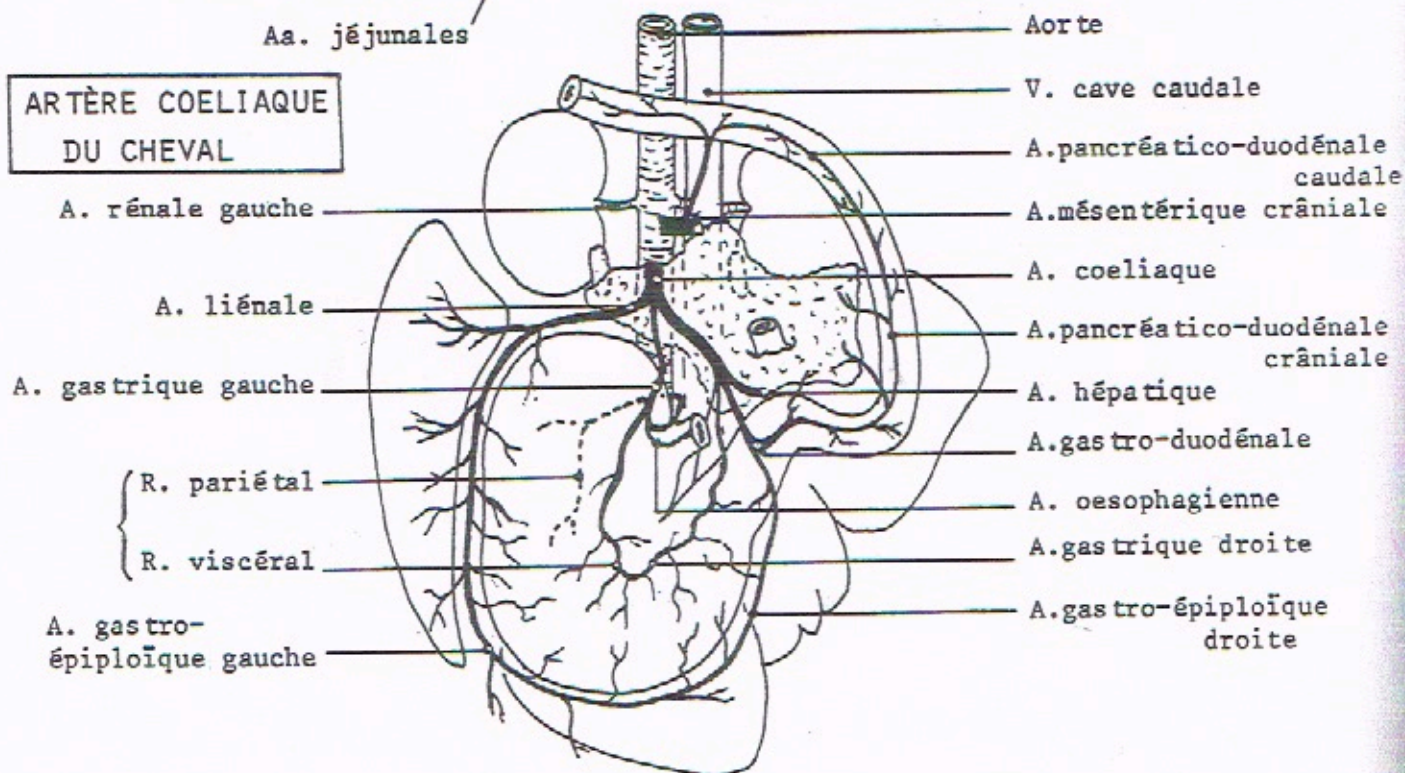
FACE DORSALE



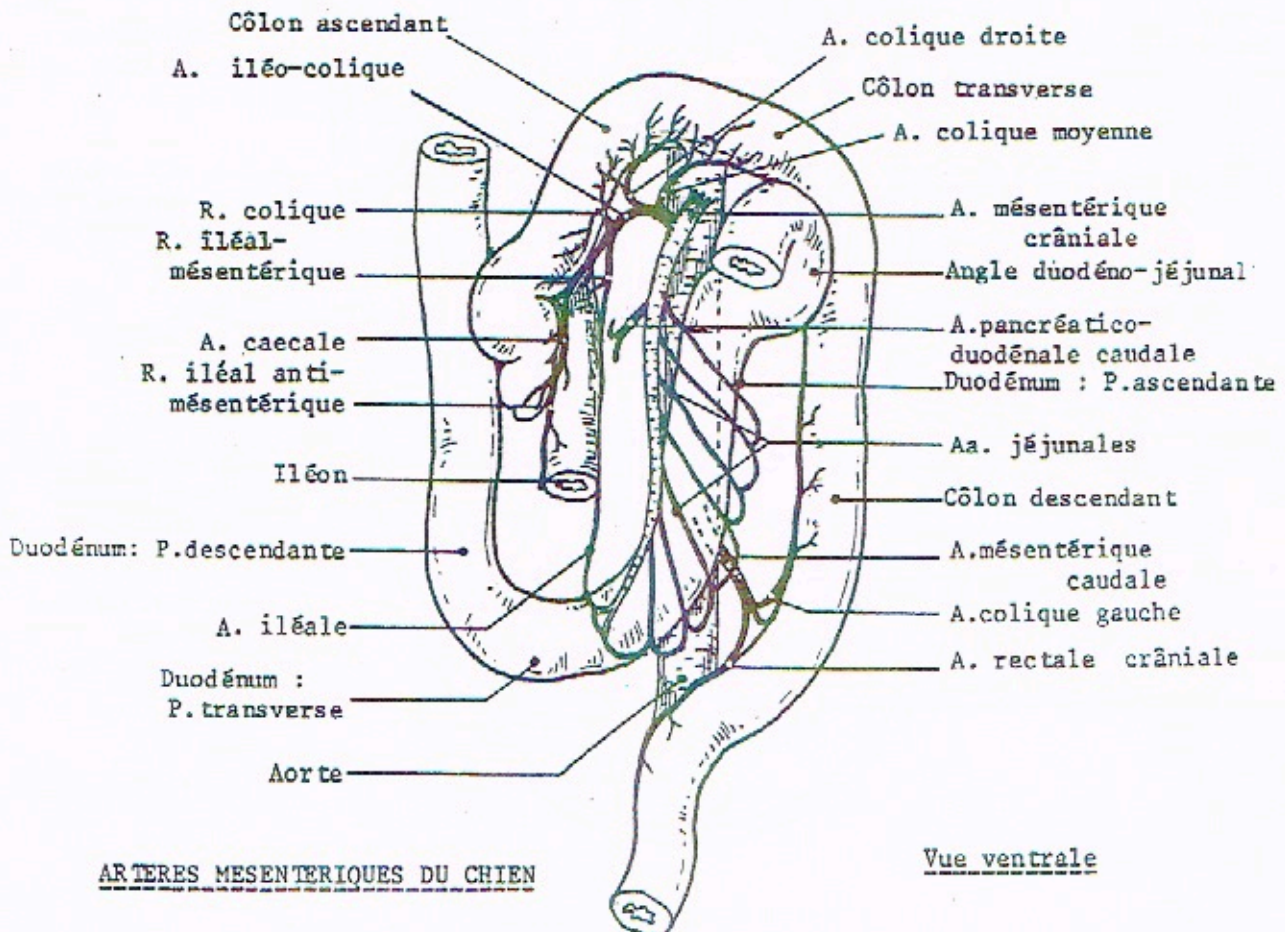
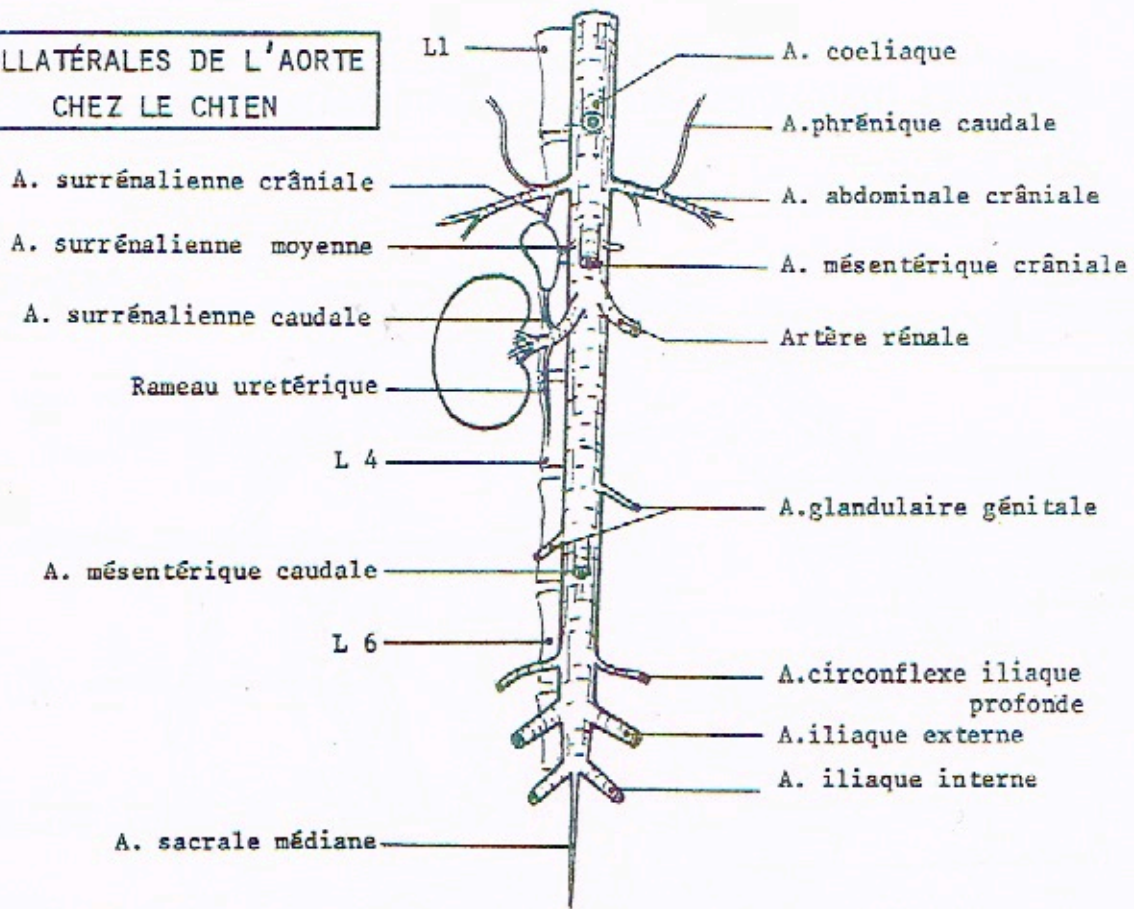
**AORTE DESCENDANTE
DU CHEVAL**



**ARTÈRE COELIAQUE
DU CHEVAL**



**COLLATÉRALES DE L'AORTE
CHEZ LE CHIEN**



ARTERES MESENTERIQUES DU CHIEN

Vue ventrale

REGIONS POSTDIAPHRAGMATIQUE ET SOUS-LOMBAIRE DU BOEUF

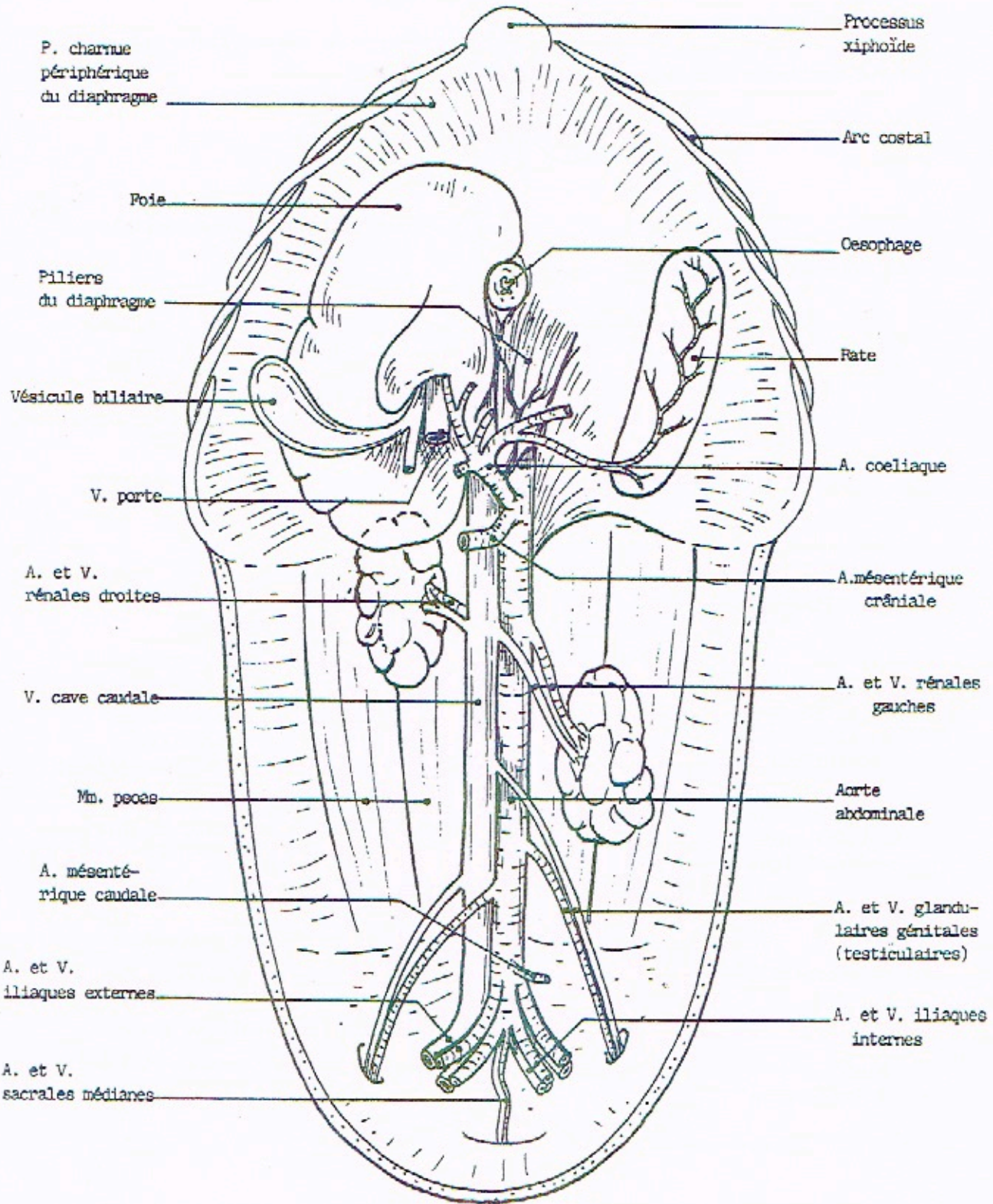



DIAGRAMME DE L'A. COELIAQUE

CHEVAL



A.phrénique caudale

A.du diverticule

Rr.pancréatiques

A.gastrique droite

A.liénale

A.hépatique

A.gastrique gauche

A.gastrique gauche

PORC

A.liénale

R.épiploïque

A.coeliaque

A.hépatique

A.gastrique gauche

A.réticulaire

A.gastro-épiploïque gauche

A.gastrique droite

A.gastro-épiploïque droit

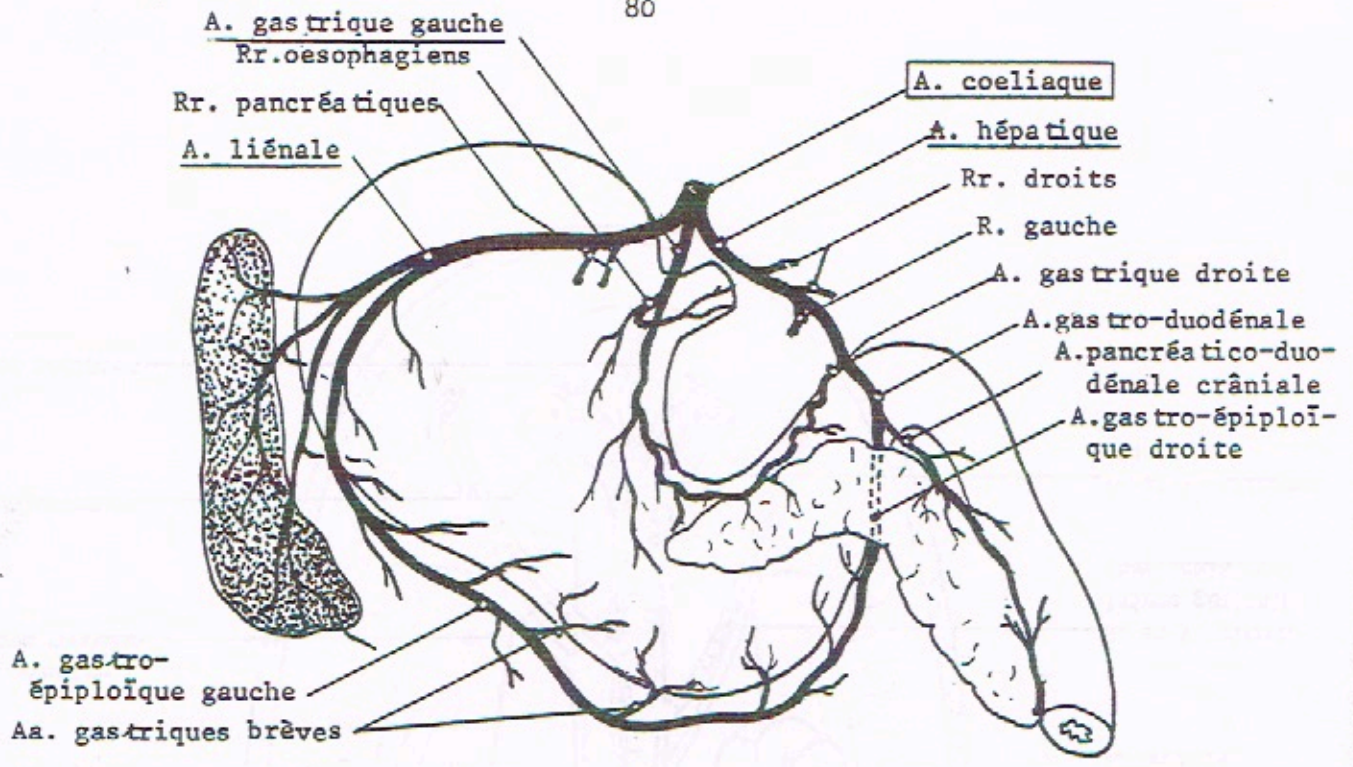
CHIEN

RUMINANTS

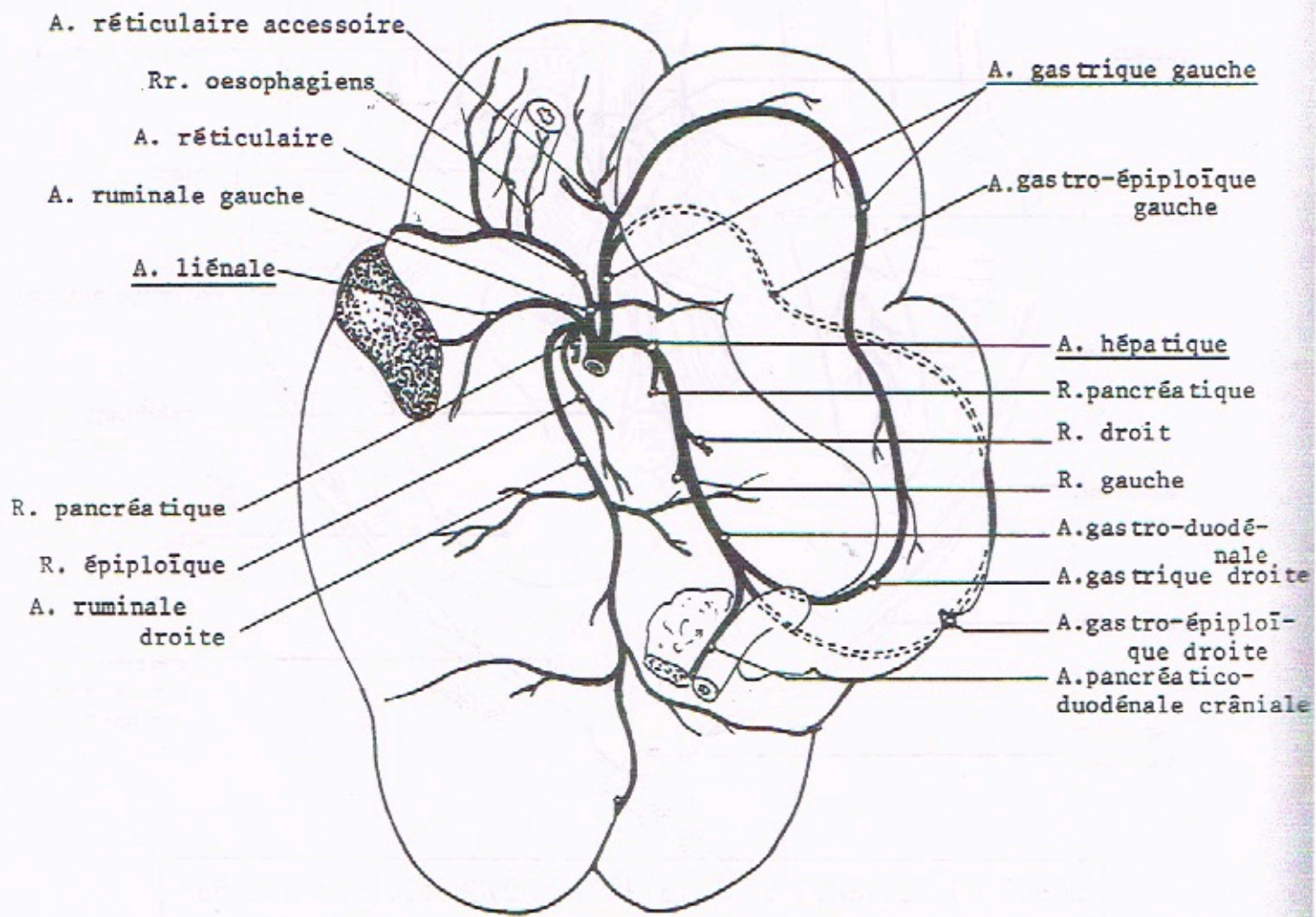
A.ruminale gauche

A.ruminale droite

A.pancréatico-duodénale crâniale

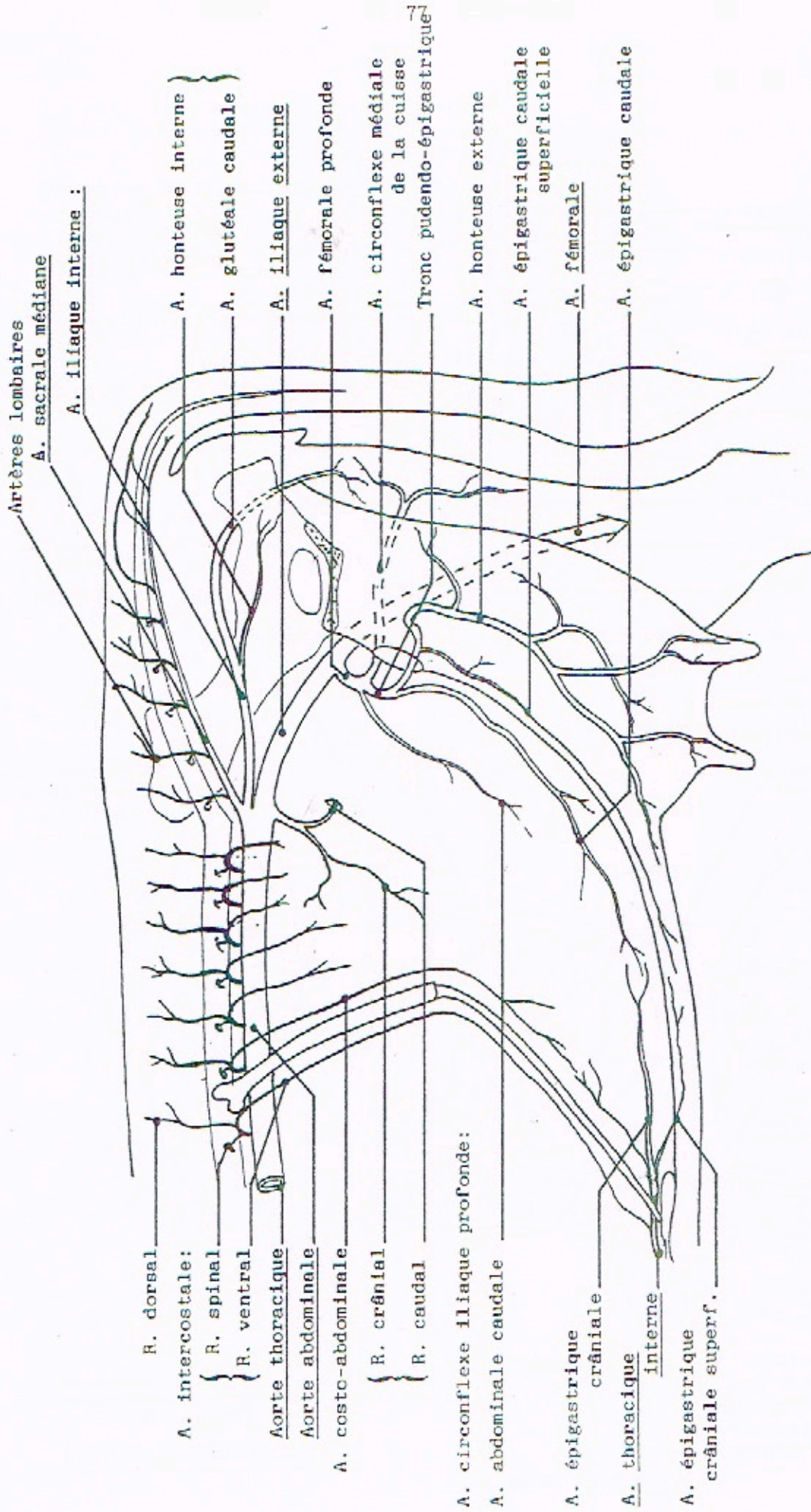


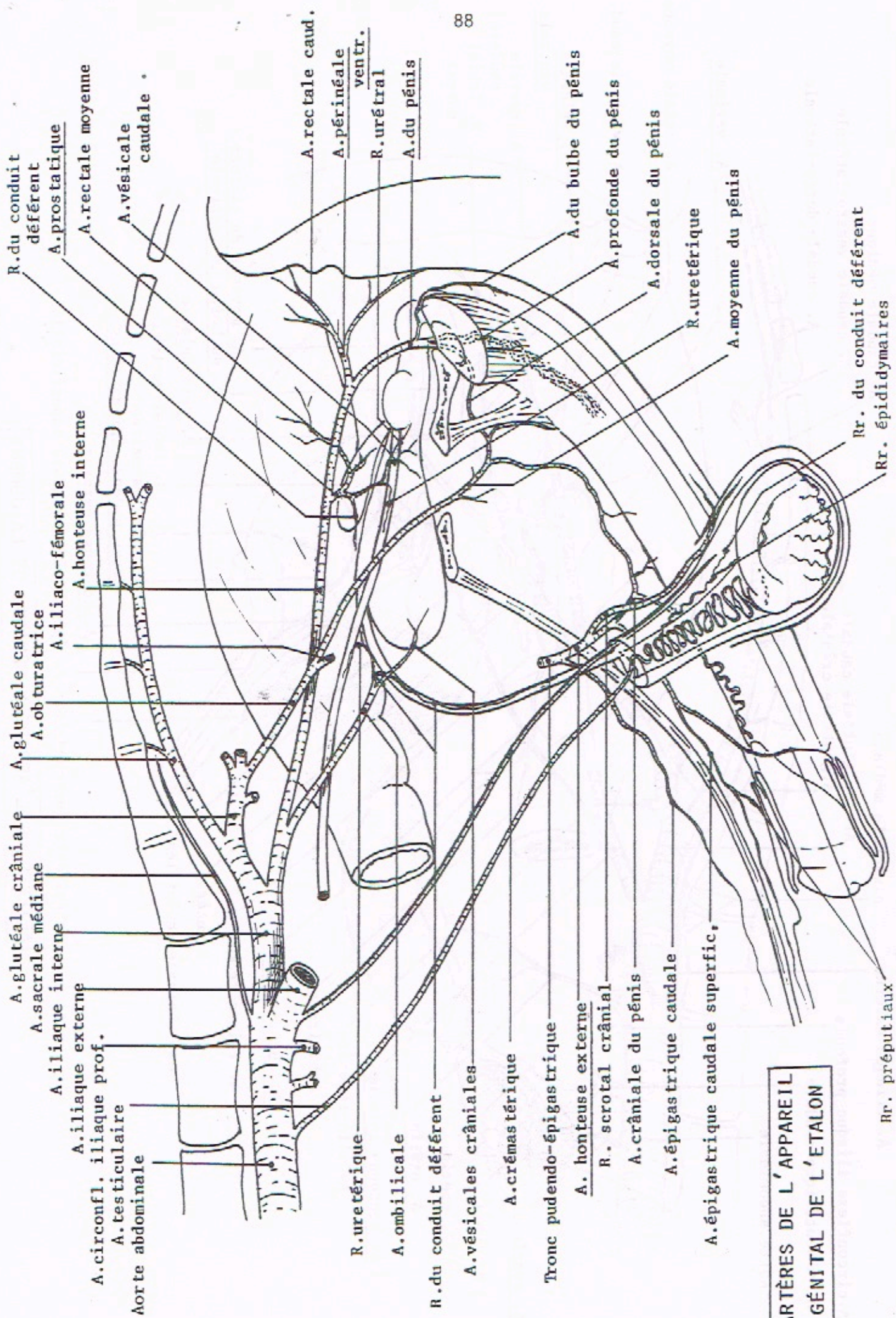
ARTERE COELIAQUE (CHIEN)



ARTERE COELIAQUE DES BOVINS

IRRIGATION DES PAROIS DE L'ABDOMEN





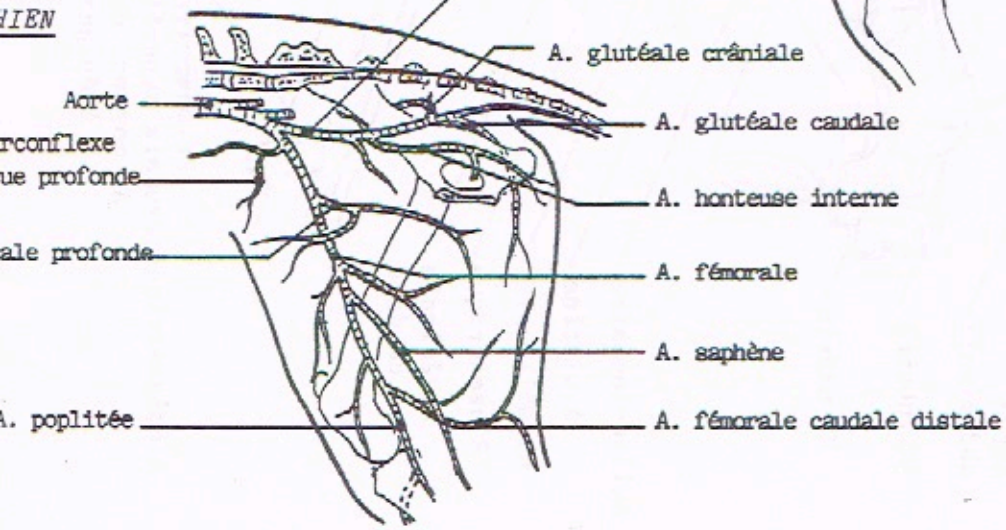
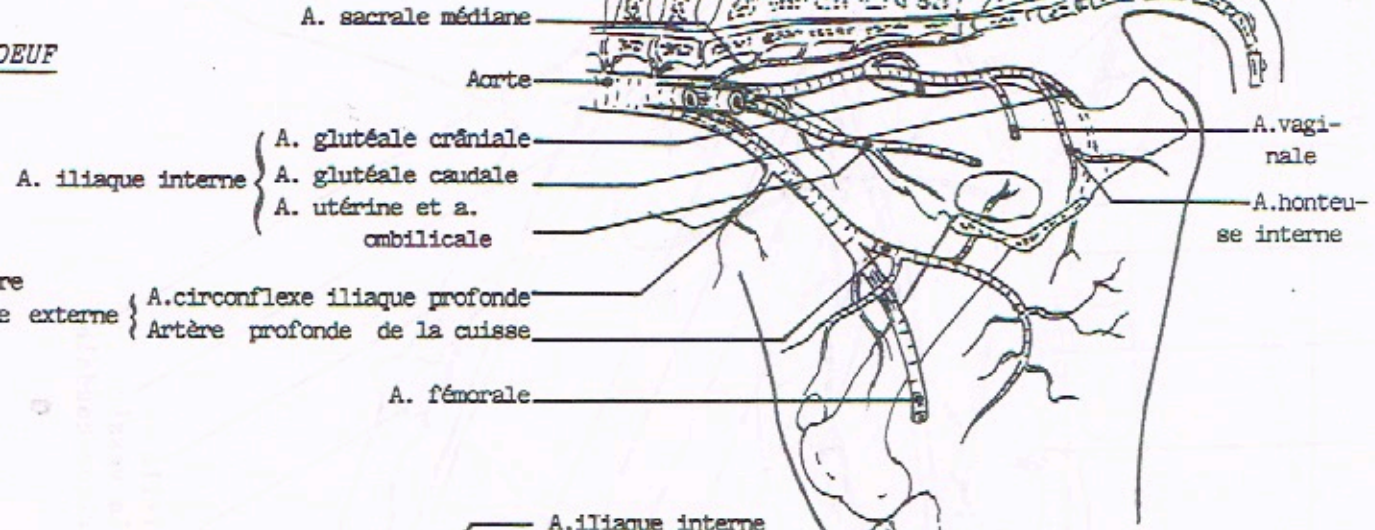
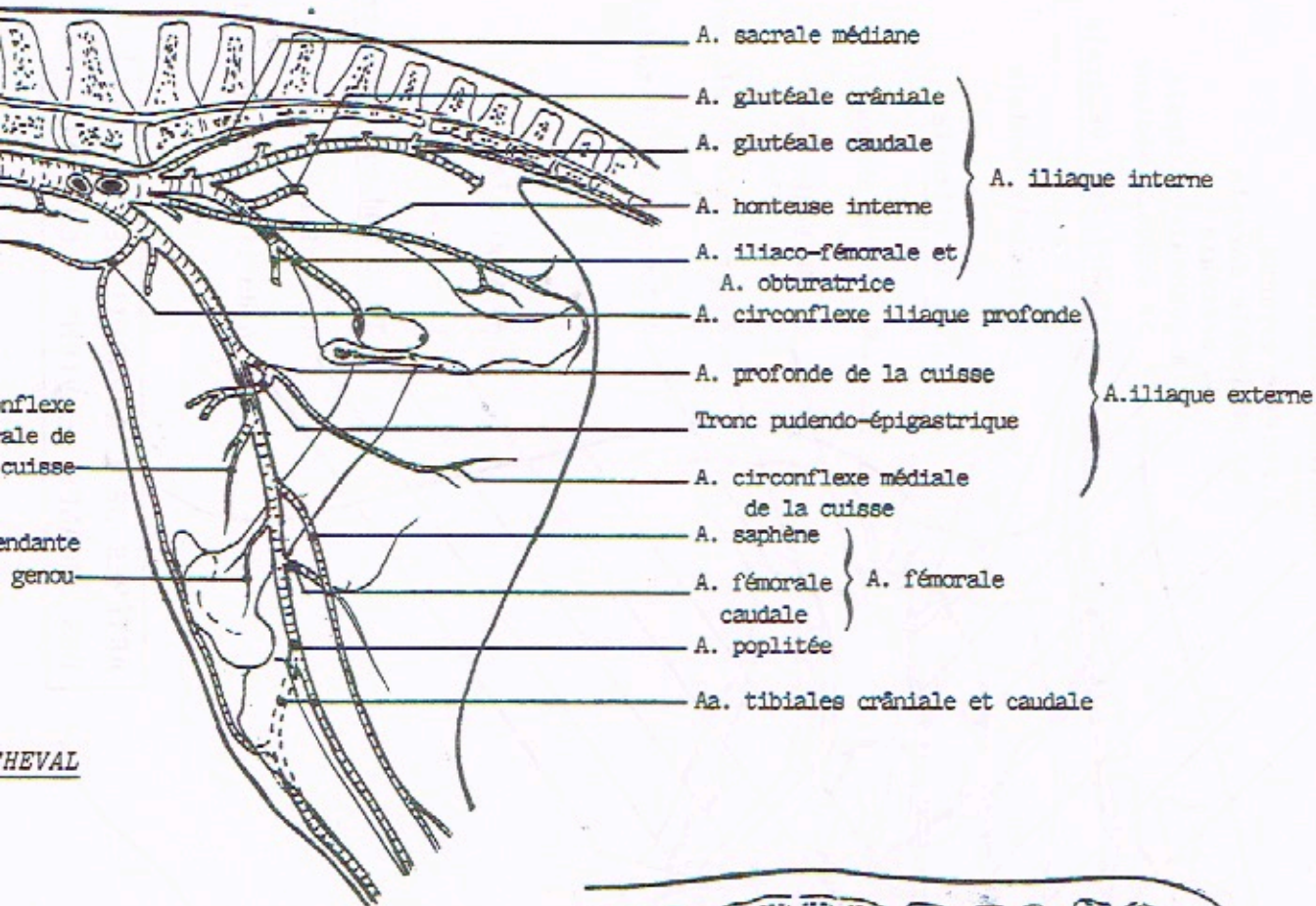
ARTÈRES DE L'APPAREIL GÉNITAL DE L'ÉTALON

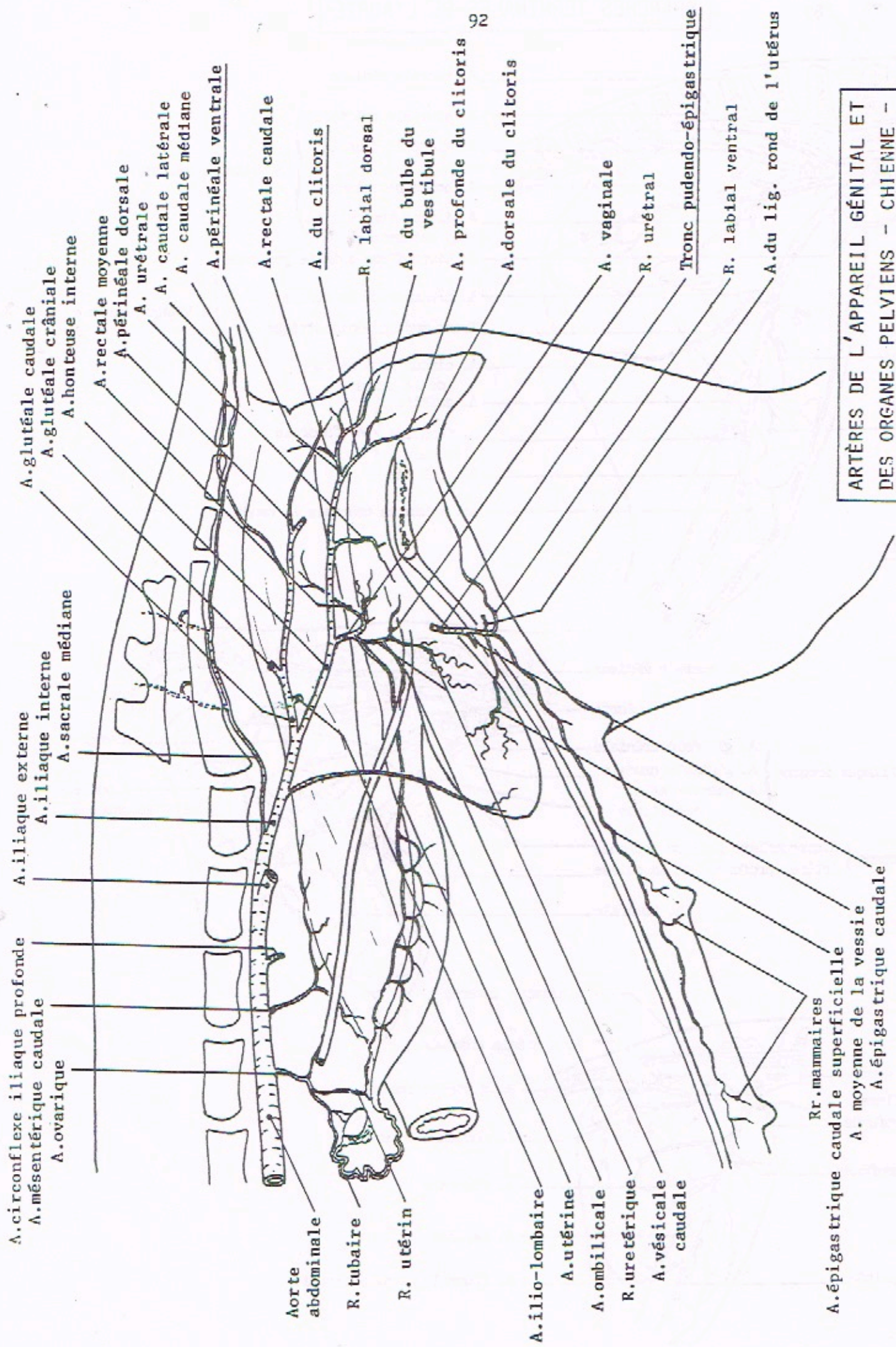
Rr. préputiaux

Rr. du conduit déférent

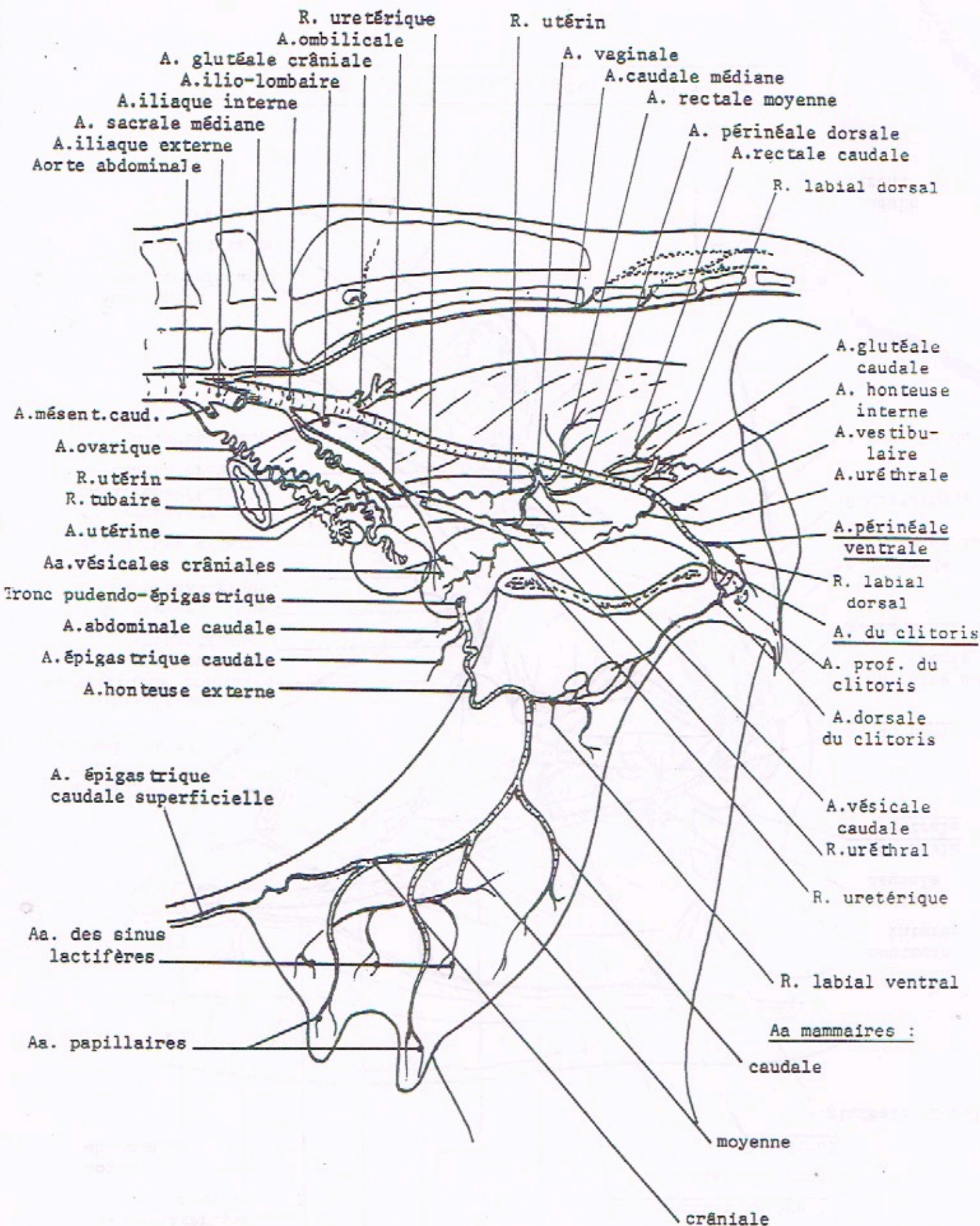
Rr. épiddymaires

BRANCHES TERMINALES DEL'AOORTE

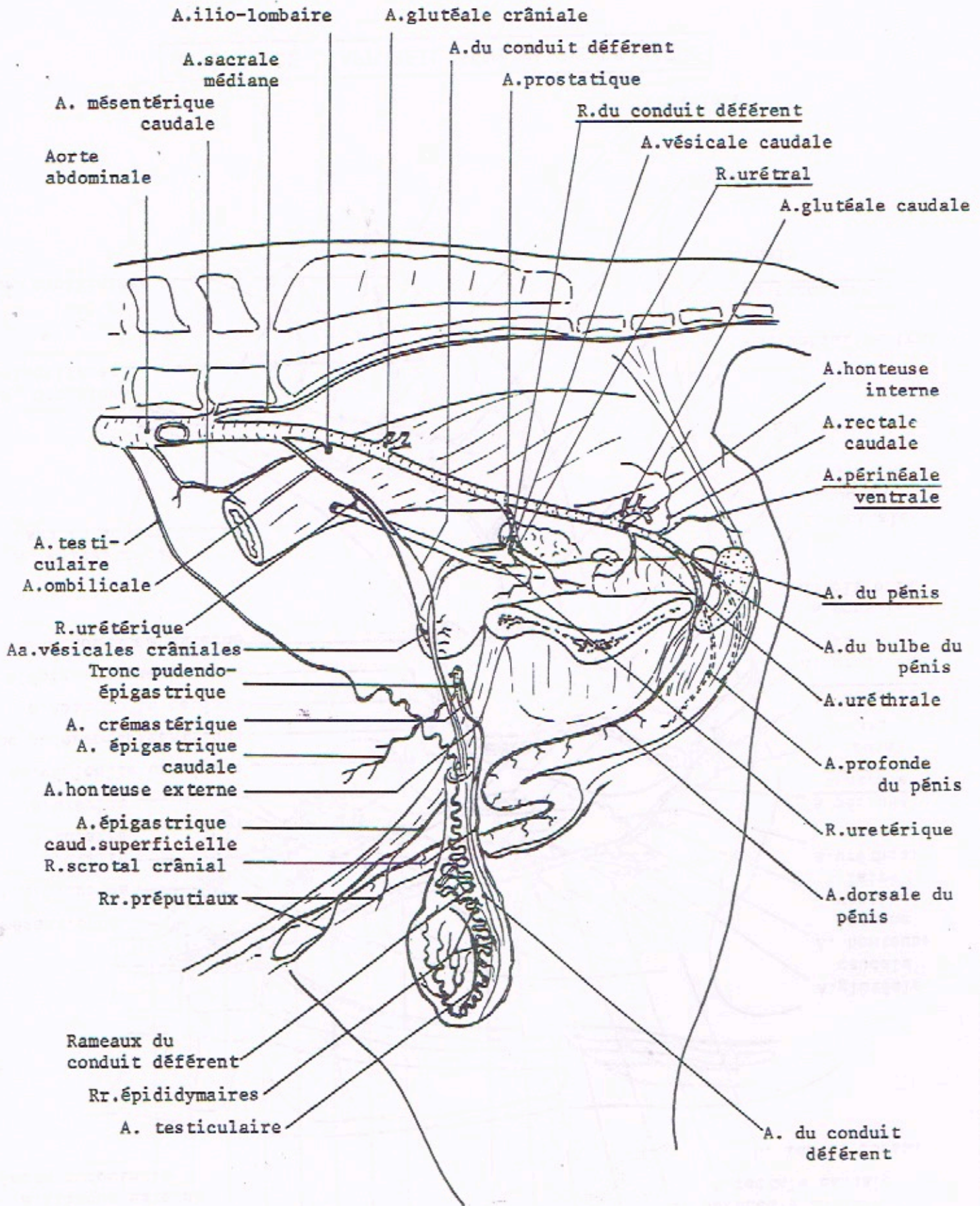




ARTÈRES DE L'APPAREIL GÉNITAL ET
DES ORGANES PELVIENS - CHIENNE -



ARTÈRES DE L'APPAREIL GÉNITAL DE LA VACHE



ARTÈRES DE L'APPAREIL GÉNITAL DU TAUREAU

A. glutéale caudale A. ilio-lombaire.

A.sacrale médiane
A.iliaque interne

A. glutéale crâniale
A.honteuse interne
Rameaux sacraux

A.obtura trice
A.iliaco-fémorale

A.caudale médiane
A.caudale ventro-latérale
A.caudale dorso-latérale

Aorte abdominale

A.circonfl. iliaque prof.
A.iliaque externe

A.prostatique
A.rectale caudale
A.périnéale vent.
A.du pénis

A. ombilicale
A.prof. de la cuisse
A. circonflexe médiale de la cuisse
Tronc pudendo-épigastrique
A. circonflexe latérale de la cuisse

A. fémorale caudale

A. poplitée

A. descendante du genou

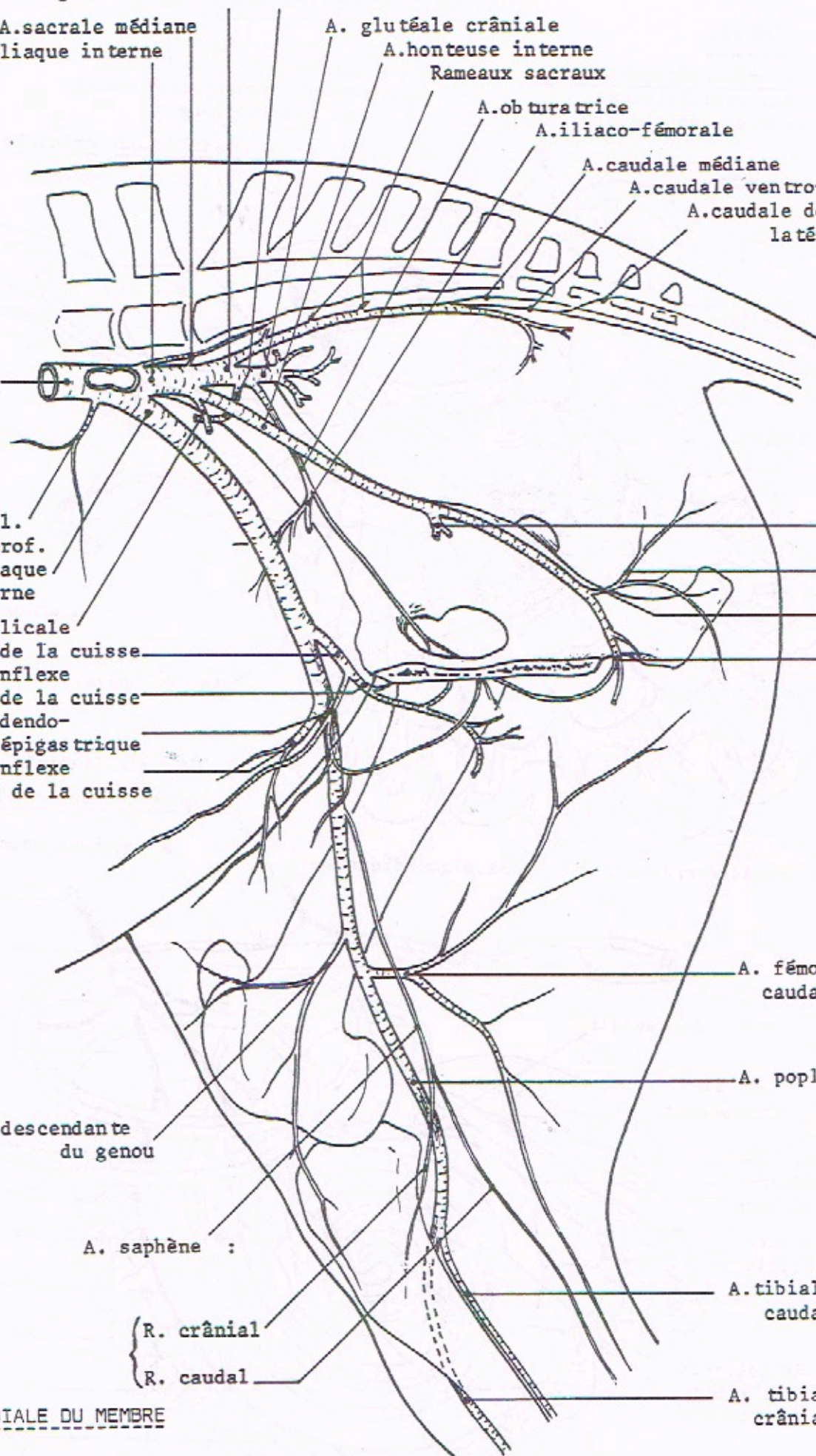
A. saphène :

{ R. crânial
R. caudal

A.tibiale caudale

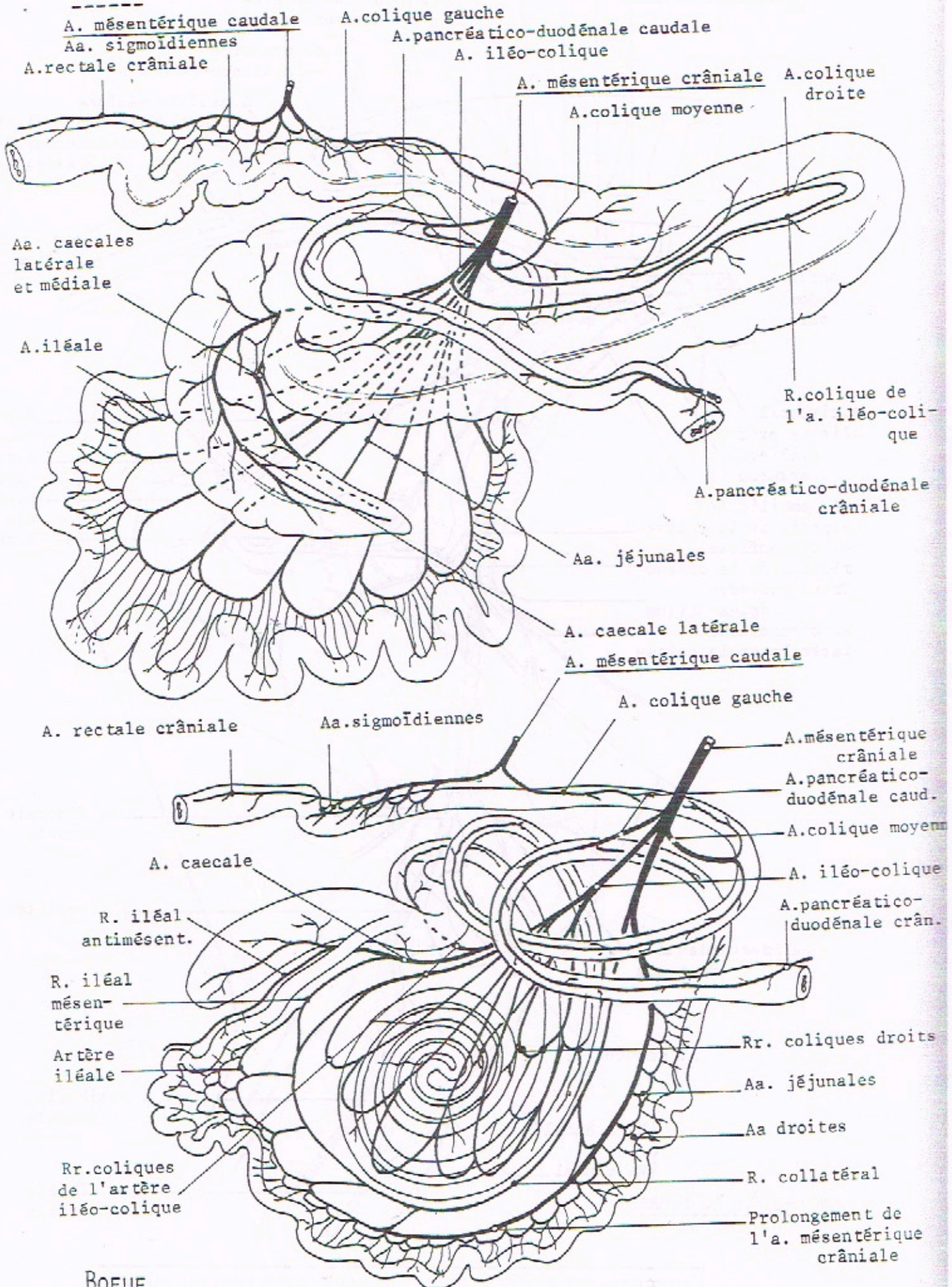
A. tibiale crâniale

VUE MEDIALE DU MEMBRE

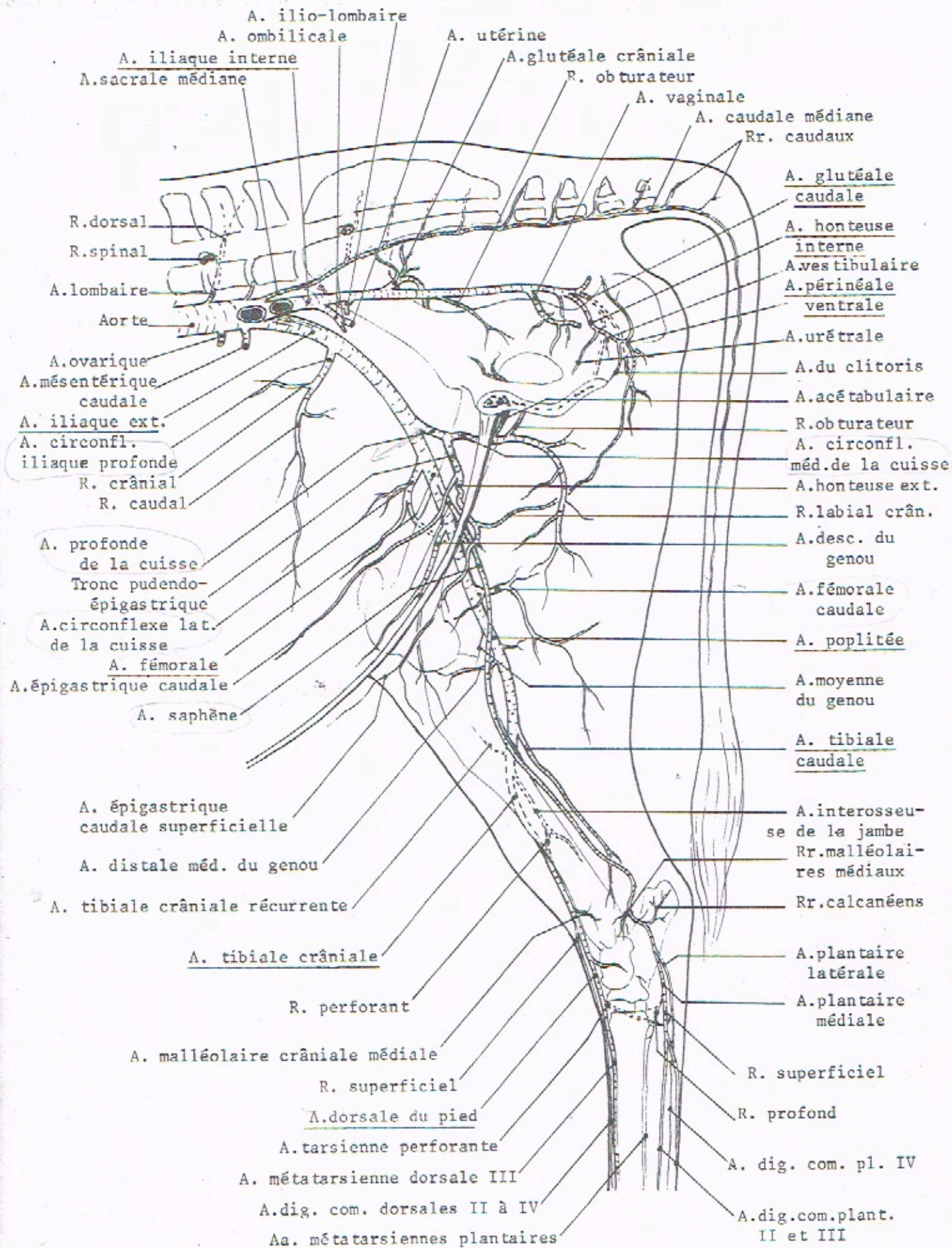


ARTÈRES MÉSENTÉRIQUES

CHEVAL



BOEUF



ARTÈRES DU BASSIN ET DU MEMBRE PELVIEN DE LA VACHE (VUE MÉDIALE)

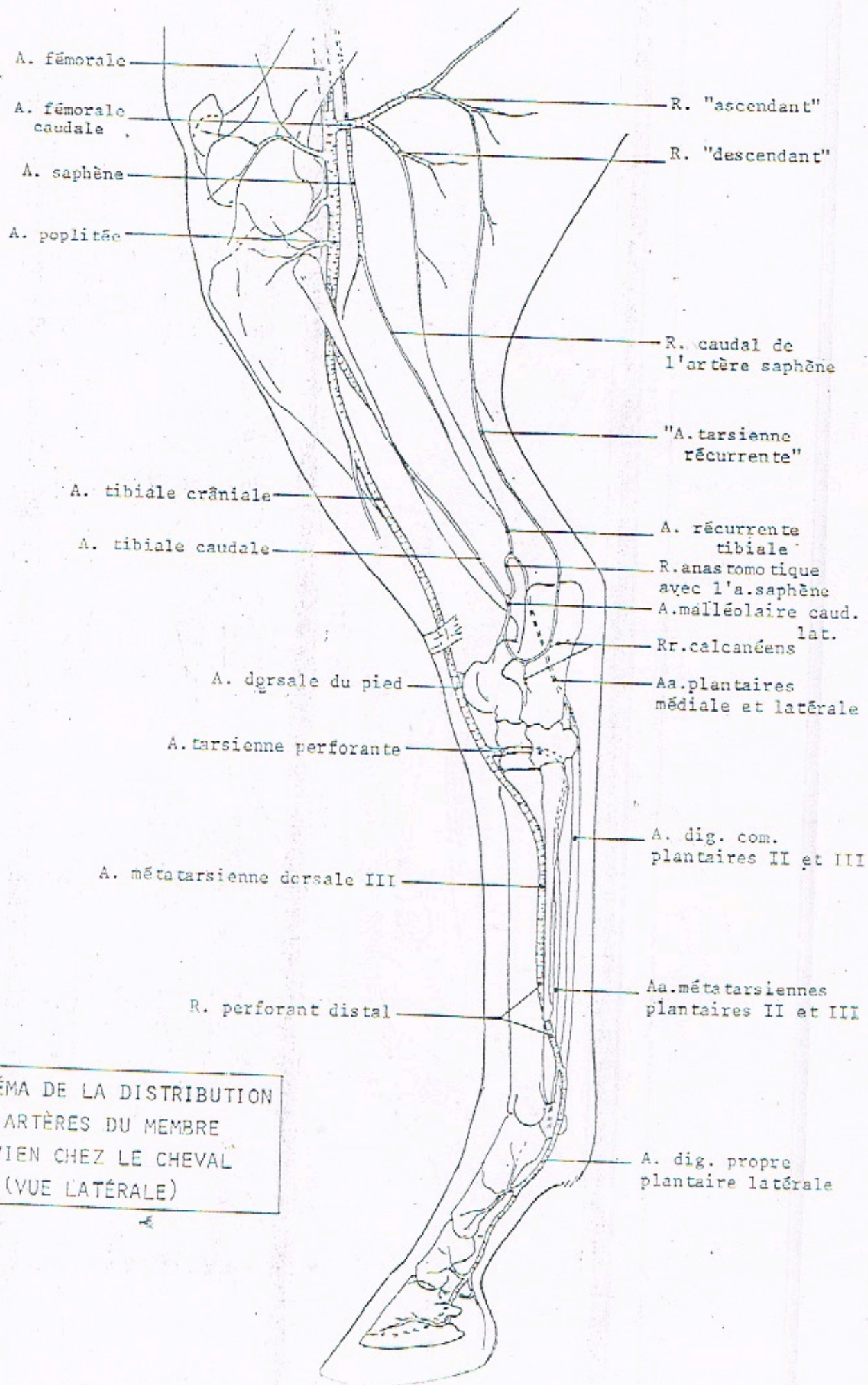
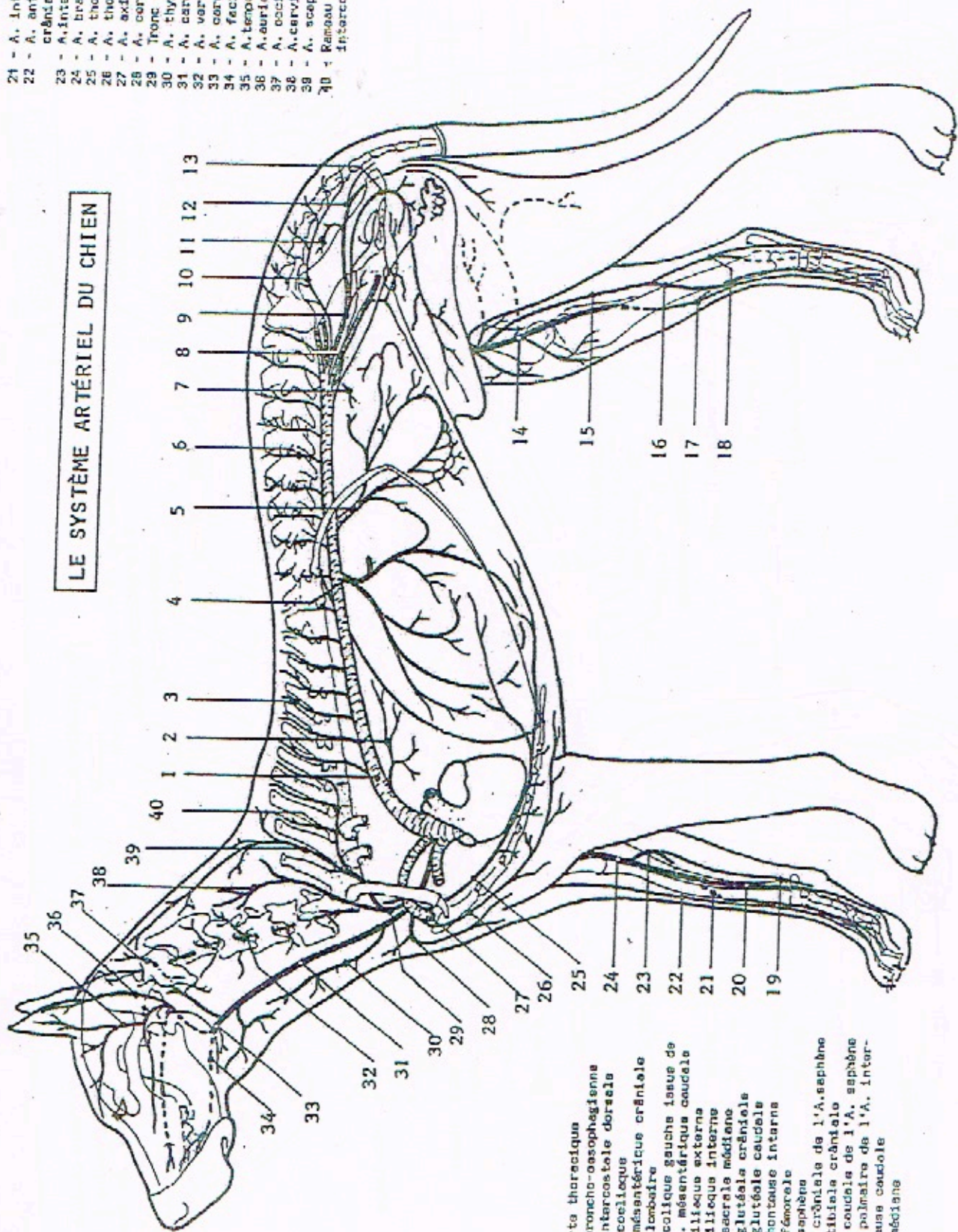


SCHÉMA DE LA DISTRIBUTION
 DES ARTÈRES DU MEMBRE
 PELVIEN CHEZ LE CHEVAL
 (VUE LATÉRALE)

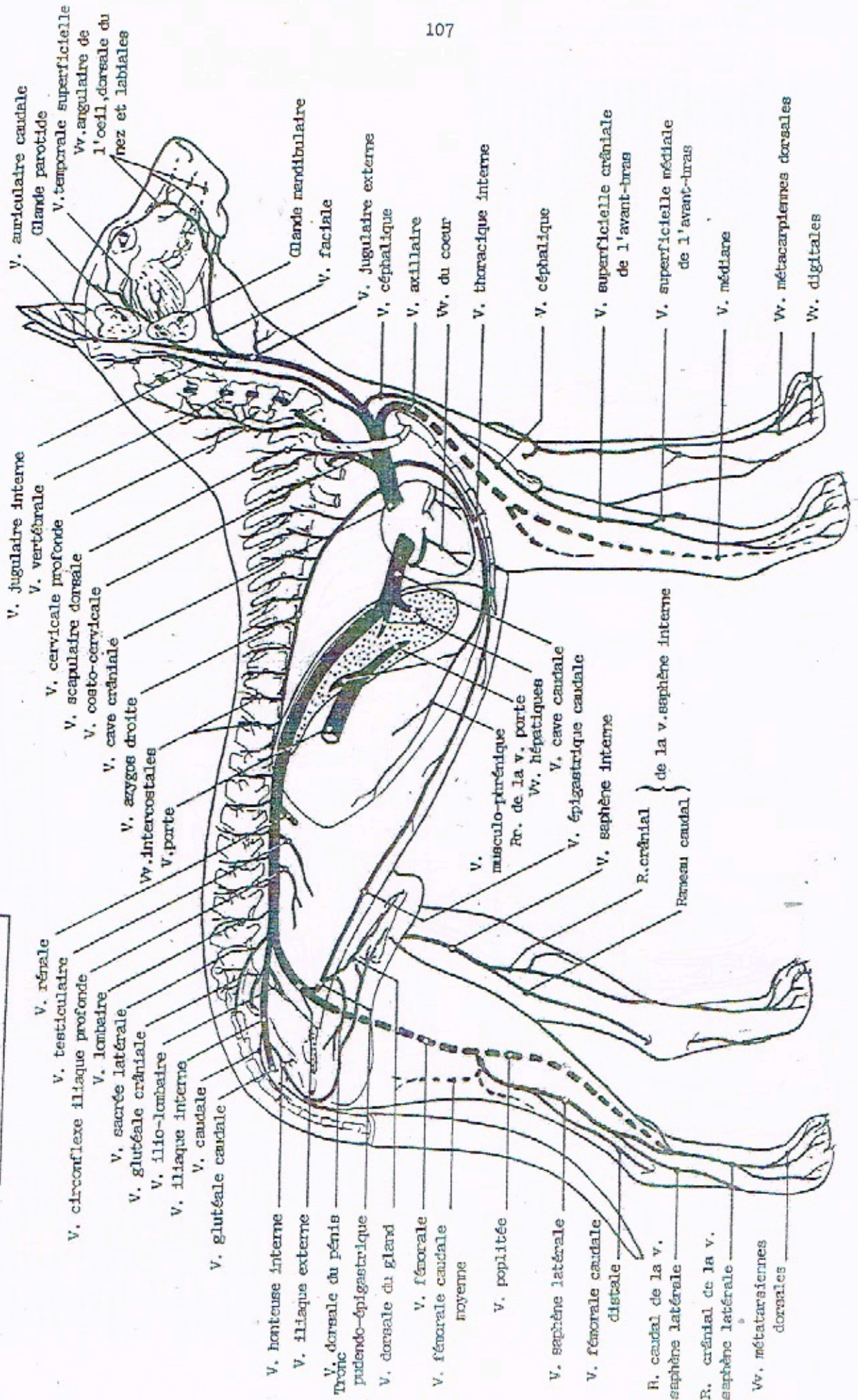
LE SYSTÈME ARTÉRIEL DU CHIEN



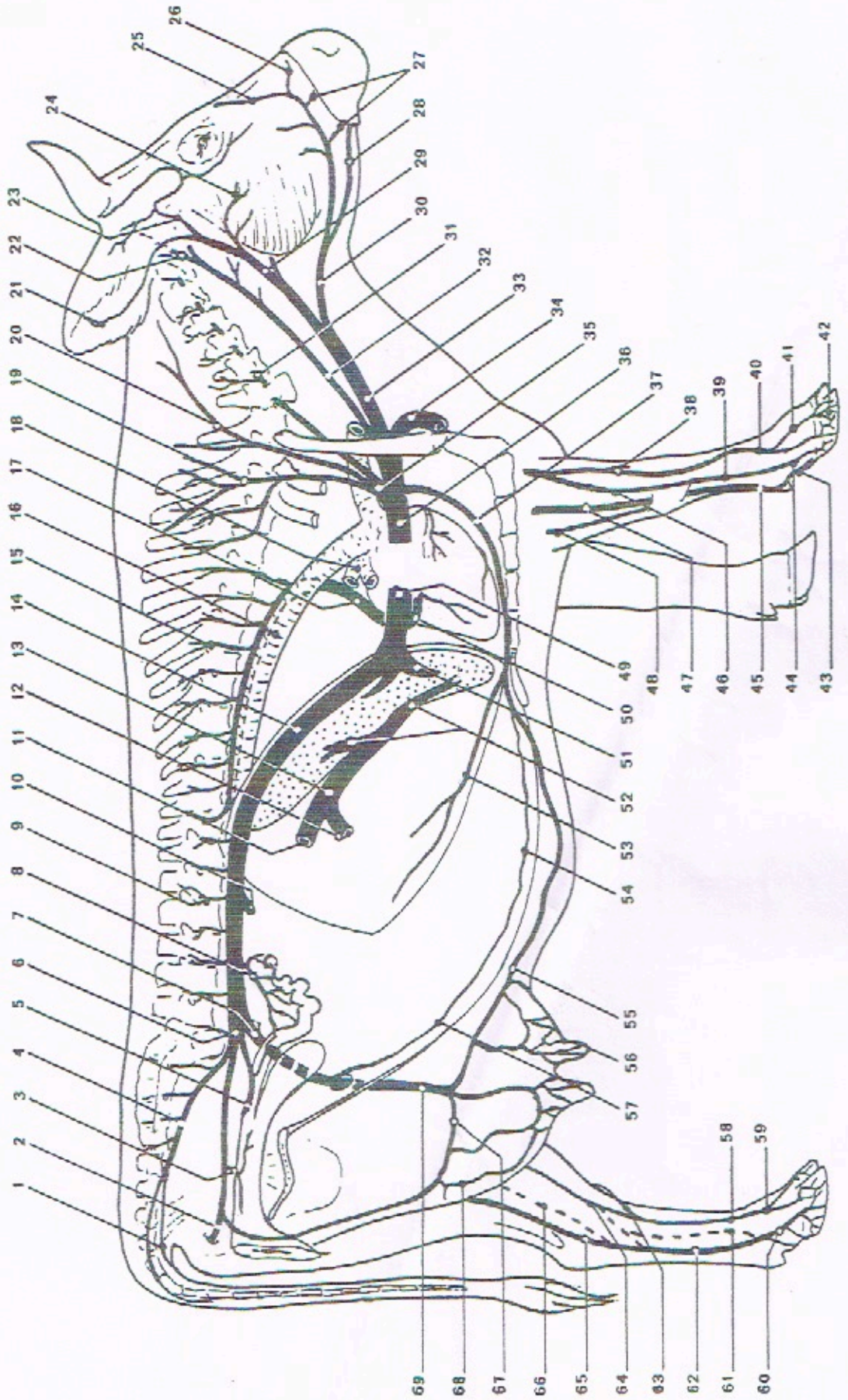
- 21 - A. Interosseus crâniels
- 22 - A. antibrachiale superficielle crâniels
- 23 - A. intrasusuu communs
- 24 - A. brachialis
- 25 - A. thoracique interne
- 26 - A. thoracique externe
- 27 - A. axillaire
- 28 - A. cervicalis superficielle
- 29 - Tronc costo-cervical
- 30 - A. thyroïdienne caudale
- 31 - A. carotida communs
- 32 - A. vertébrale
- 33 - A. carotide externe
- 34 - A. faciale
- 35 - A. temporale superficielle
- 36 - A. auriculaire caudale
- 37 - A. occipitale
- 38 - A. cervicalis profunda
- 39 - A. scapulaire dorsale
- 40 - Rambeau intercostal de l'A. interscostale suprême

- 1 - Arter thoraciques
- 2 - A. broncho-oesophagienne
- 3 - A. interscostale dorsale
- 4 - A. coelocque
- 5 - A. mésentérique crâniels
- 6 - A. lombaire
- 7 - A. colique gauche issue de l'A. mésentérique caudale
- 8 - A. iliaque externe
- 9 - A. iliaque interne
- 10 - A. sacrale médiane
- 11 - A. glutéale crâniels
- 12 - A. glutéale caudale
- 13 - A. fémorale interne
- 14 - A. fémorale
- 15 - A. saphène
- 16 - Br. crâniels de l'A. saphène
- 17 - A. tibiales crâniels
- 18 - Br. caudale de l'A. saphène
- 19 - Br. palmaire de l'A. interscostale caudale
- 20 - A. médiane

LES VEINES DU CHIEN



LE SYSTEME VEINEUX DE LA VACHE



LE SYSTEME VEINEUX DE LA VACHE

1. Vv. caudales
2. V. glutéale caudale
3. V. vaginale
4. V. sacrée médiane
5. V. utérine
6. V. iliaque interne
7. V. iliaque externe
8. V. ovarique
9. Vv. lombaires
10. V. rénale droite
11. Tronc veineux gastrique
12. Tronc veineux mésentérique
13. V. porte
14. V. cave caudale
15. Vv. intercostales
16. Aorte thoracique
17. V. azygos gauche
18. Artère pulmonaire
19. V. scapulaire dorsale
20. V. cervicale profonde
21. V. auriculaire caudale
22. V. occipitale
23. V. temporale superficielle
24. V. massétérique ventrale
25. V. angulaire de l'oeil
26. V. dorsale du nez
27. Vv. labiales
28. V. sublinguale
29. V. carotide externe
30. V. faciale
31. V. vertébrale
32. V. jugulaire interne
33. V. jugulaire externe
34. V. axillaire
35. V. costo-cervicale
36. V. cave crâniale
37. V. thoracique interne
38. V. superficielle crâniale de l'avant-bras
39. Rameau palmaire superficiel
40. V. métacarpienne dorsale
41. V. digitale dorsale
42. Réseau veineux du pied
43. V. digitale caudale
44. V. digitale médiale
45. V. métacarpienne médiale
46. V. radiale
47. V. médiane
48. V. collatérale ulnaire
49. V. cave caudale
50. Grande veine du coeur
51. Vv. hépatiques
52. Rameaux droit et gauche de la v. porte
53. V. musculo-phrénique
54. V. épigastrique crâniale
55. V. mammaire
56. Vv. de la papille (trayon)
57. V. épigastrique caudale
58. V. métatarsienne dorsale superficielle
59. V. digitale dorsale
60. V. digitale médiale
61. V. métatarsienne profonde
62. V. métatarsienne plantaire médiane
63. R. crânial de la v. saphène externe
64. V. saphène médiale ; R. crânial
65. V. saphène médiale ; R. caudal
66. V. tibiale caudale
67. Ceinture veineuse de la base du pis
68. V. périnéale ventrale
69. V. honteuse externe