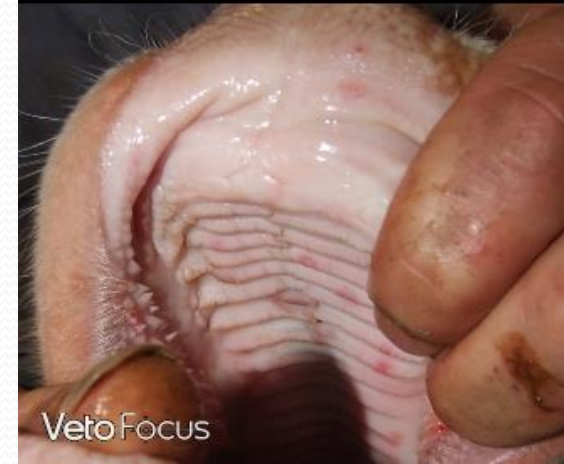
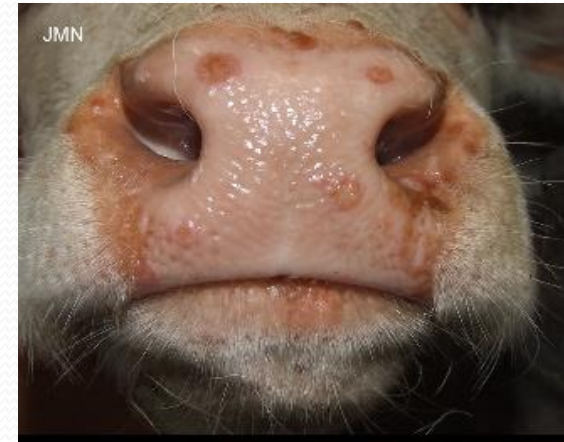
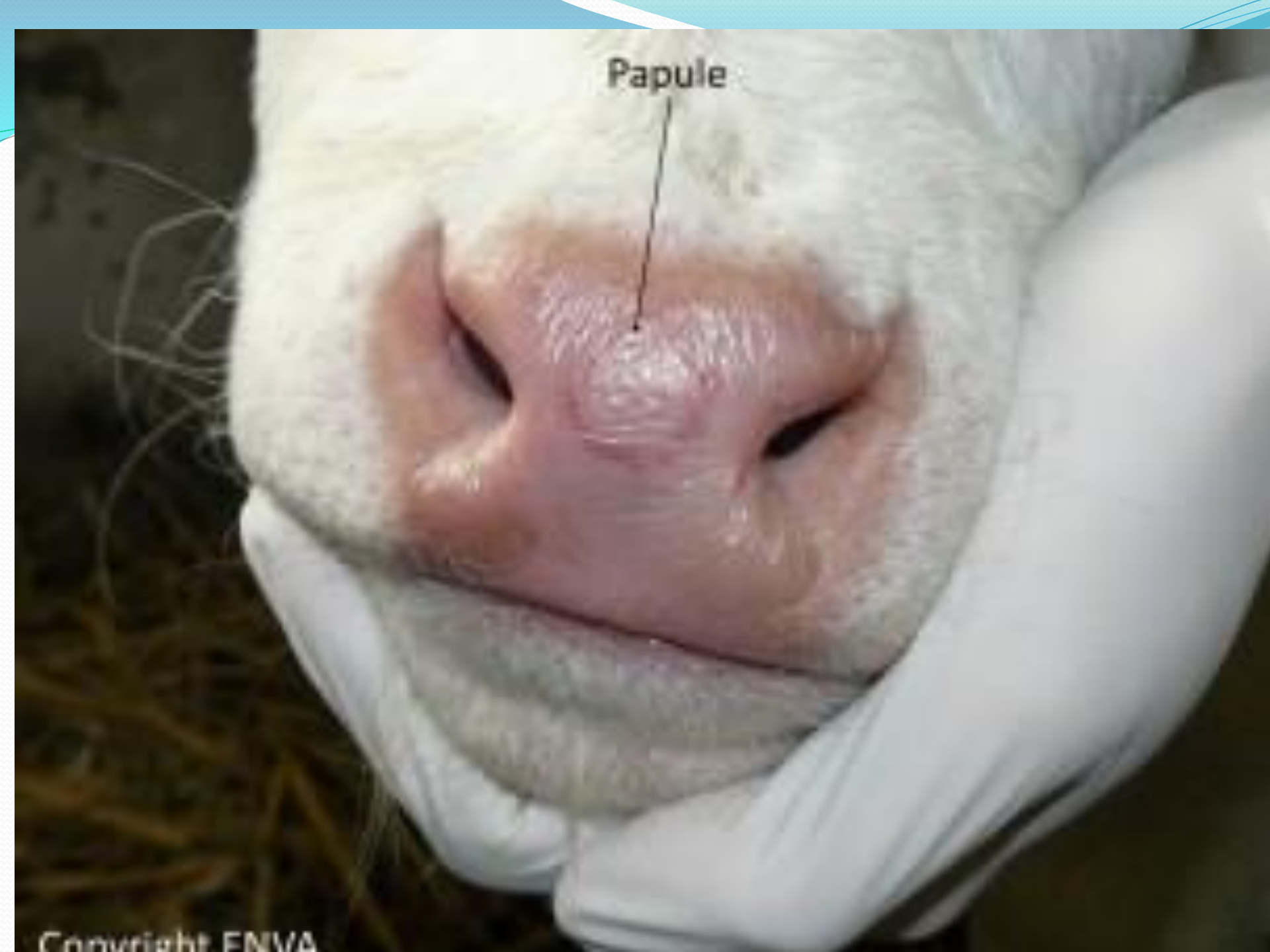LA STOMATITE PAPULEUSE

COURS A5 - ZOUYED.I (2022)

- ✓ maladie infectieuse contagieuse d'origine virale
- ✓ bénigne, fréquente
- ✓ affecte les bovins et
- ✓ transmissible à l'homme
- ✓ affection de groupe (morbidité de 98%).



Papule



Etiologie

- ✓ virus enveloppé à ADN
- ✓ famille des Poxviridae,
- ✓ genre Parapoxviridae..

Parapoxvirus

- Stomatite papuleuse bovine
- Paravaccinose (nodules du trayeur)
- Ecthyma contagieux (petits ruminants)

Localisation

On les trouve sur le mufle, les lèvres, le bourrelet gingival et le palais.
(langue)

Répartition géographique

La stomatite papuleuse est universellement répandue.

Epidémiologie

Espèces affectées :

seuls les bovidés,

les jeunes de 6 mois à 2 ans,

les humains sont sensibles à cette maladie.

Symptômes et évolution

La période d'incubation (entre l'infection et l'apparition des signes cliniques) est de 2 à 5 jours.

Les premiers signes sont :

- l'apparition de foyer érythémateux (=apparition de rougeur) sur mufle, aile du nez et lèvre.

La lésion peut avoir un aspect de cocarde (contour rouge et centre blanc).

- rougeurs en strie de la muqueuse buccale - absence d'hyperthermie. Ensuite on a une légère hypersalivation, les foyers érythémateux se transforment en papules aplaties et jaunâtres. Puis au bout de 16 jours les anciennes lésions ont disparu.
- Attention, il faut porter des gants lors de l'examen car c'est une zoonose.

les lésions commencent au début par des foyers érythémateux = ptyalisme, puis les zones de congestion laissent places à des papules aplaties ou plaques plus ou moins confluentes gris-jaunâtres, la surface des papules peut avoir différents aspects, elle est rugueuse, granuleuse ou crevassée, quelques jours plus tard les lésions deviennent prolifératives dans leurs parties externes, puis autour des zones nécrotiques se forme une aréole inflammatoire délimitée sur sa partie interne par un anneau blanc ivoire ou gris-jaune

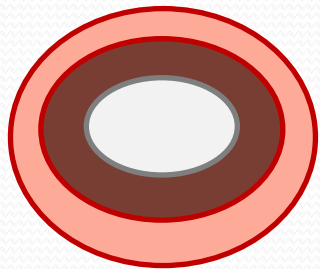
Évolution des lésions

foyers érythémateux

les zones de congestion

papules aplaties gris-jaunâtres

les lésions deviennent prolifératives

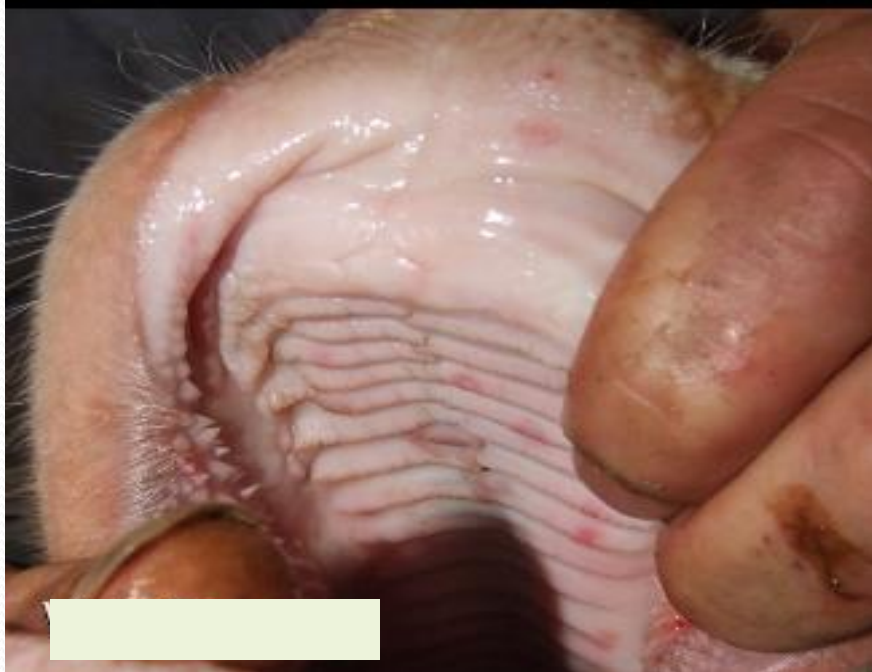
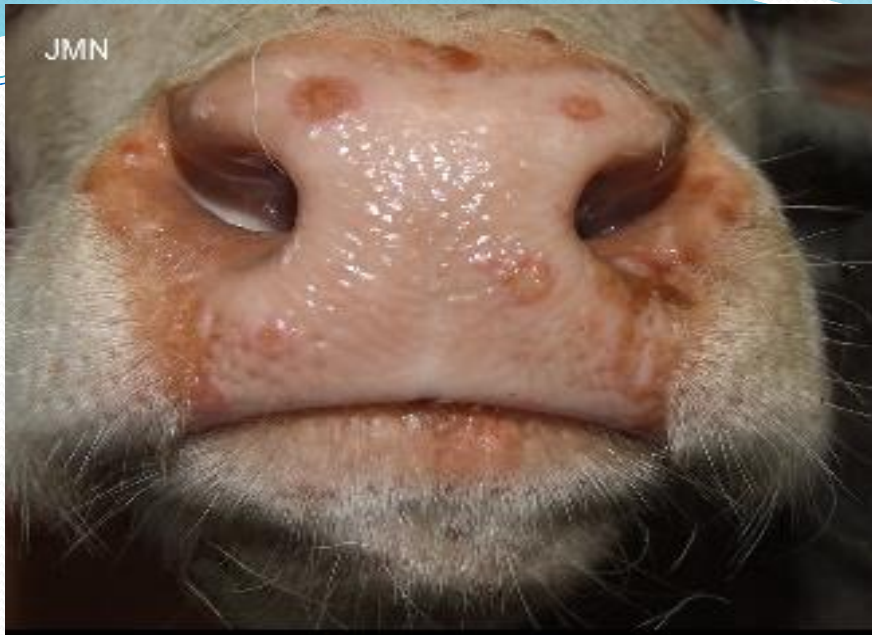
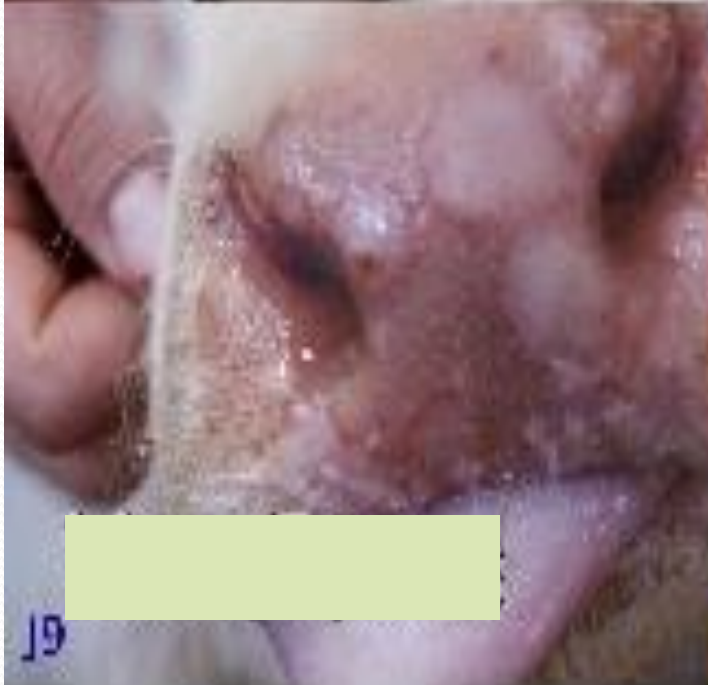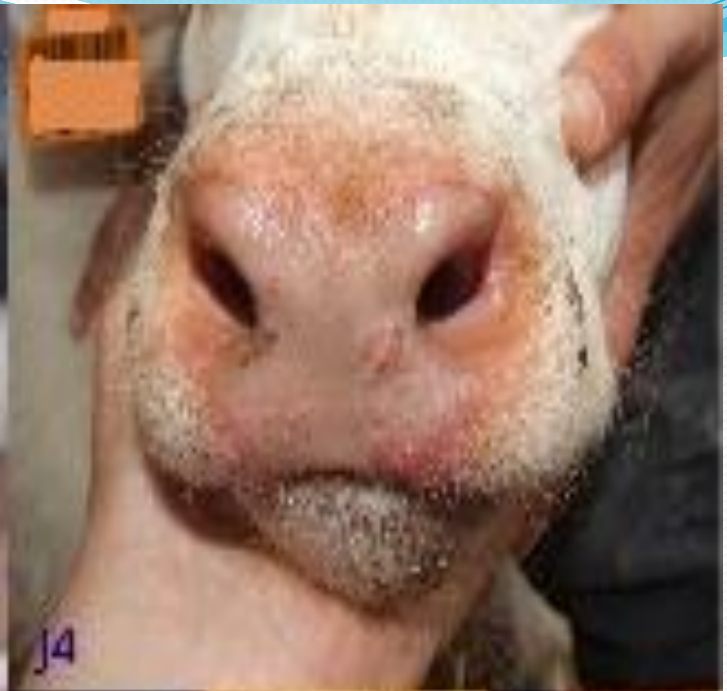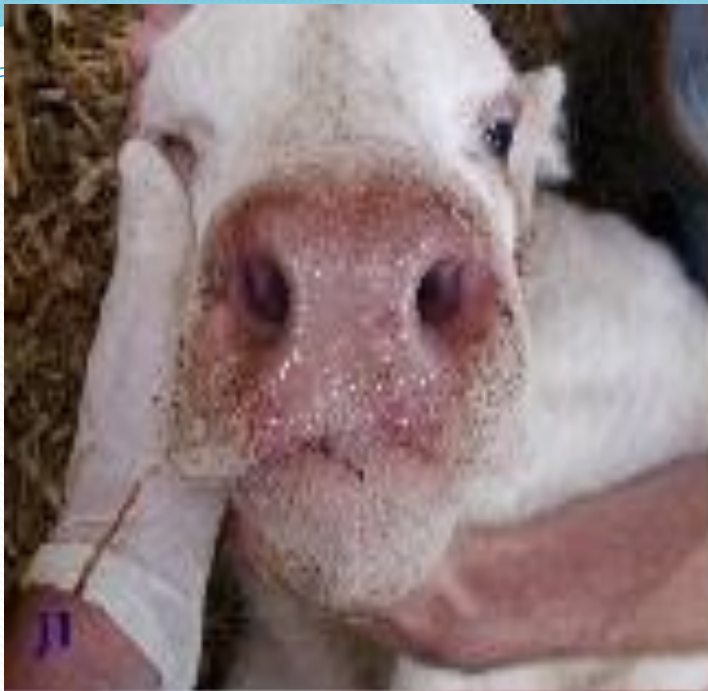**une aréole inflammatoire
autour des zones nécrotiques**

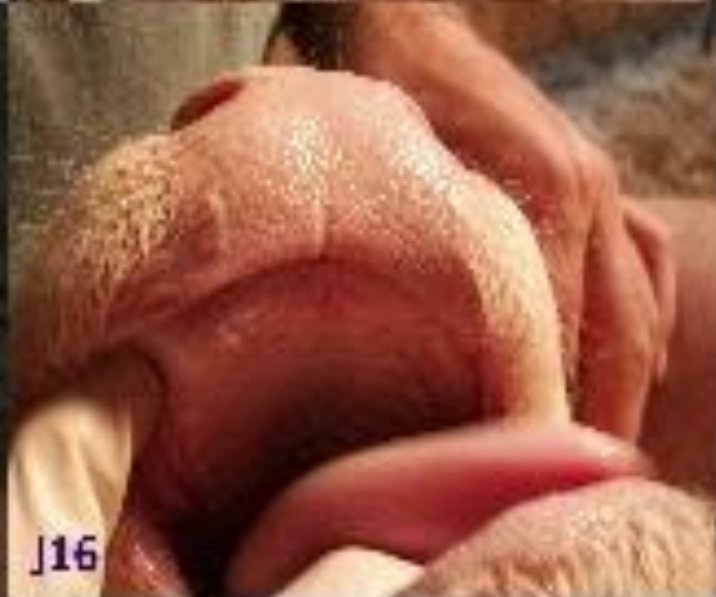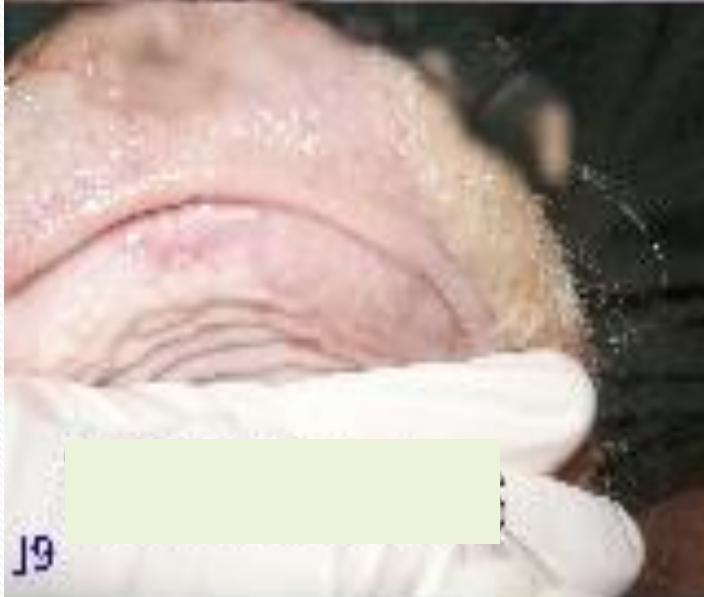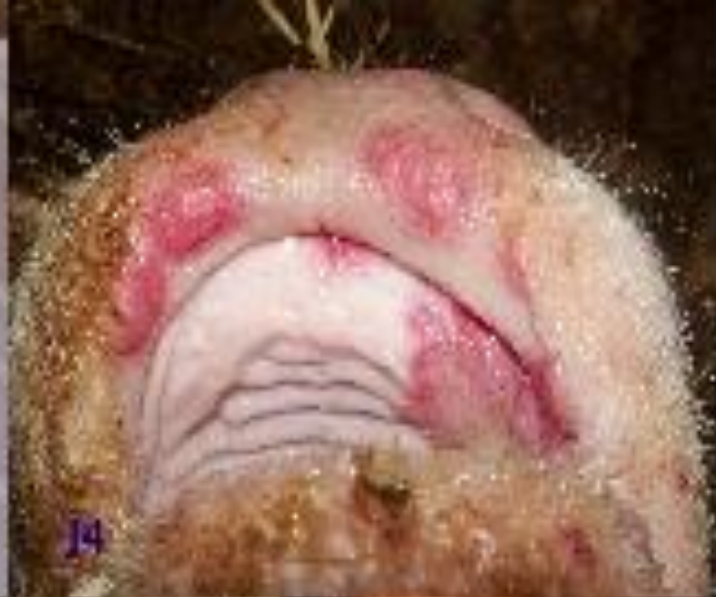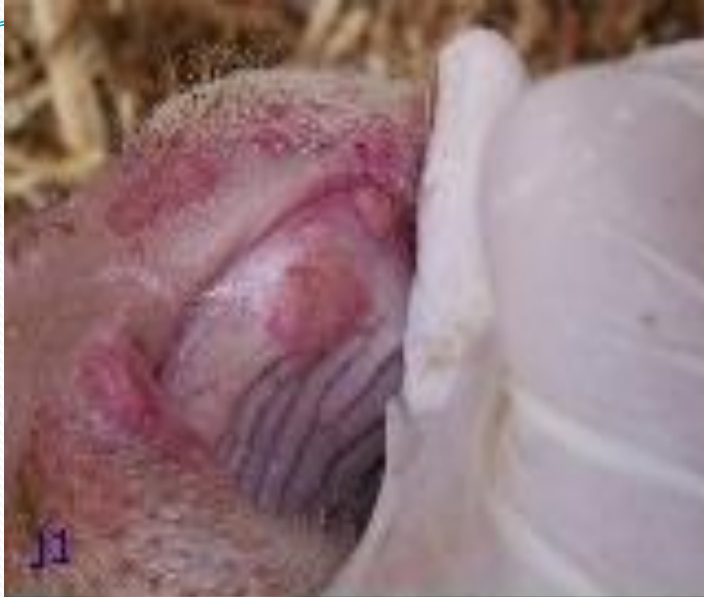**délimitée sur sa partie interne par un anneau blanc
ivoire ou gris-jaune,**

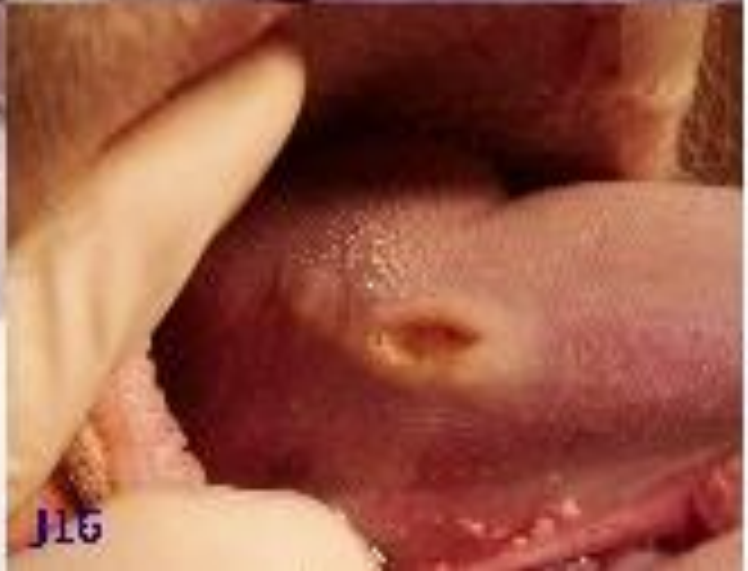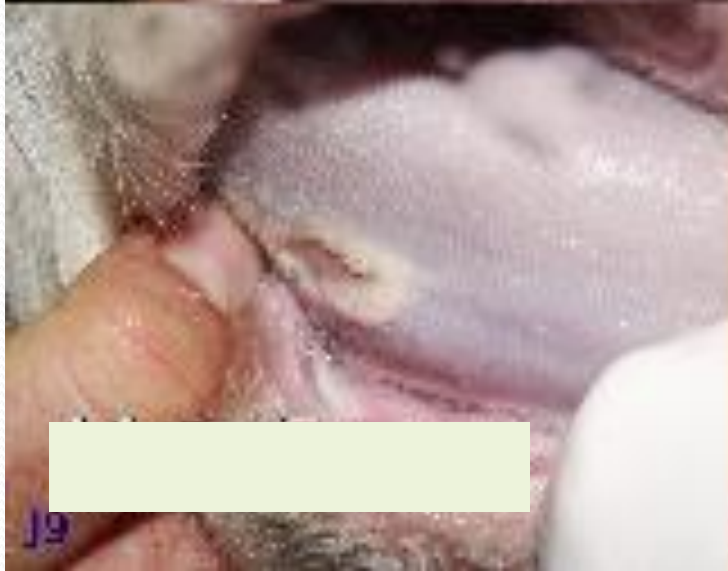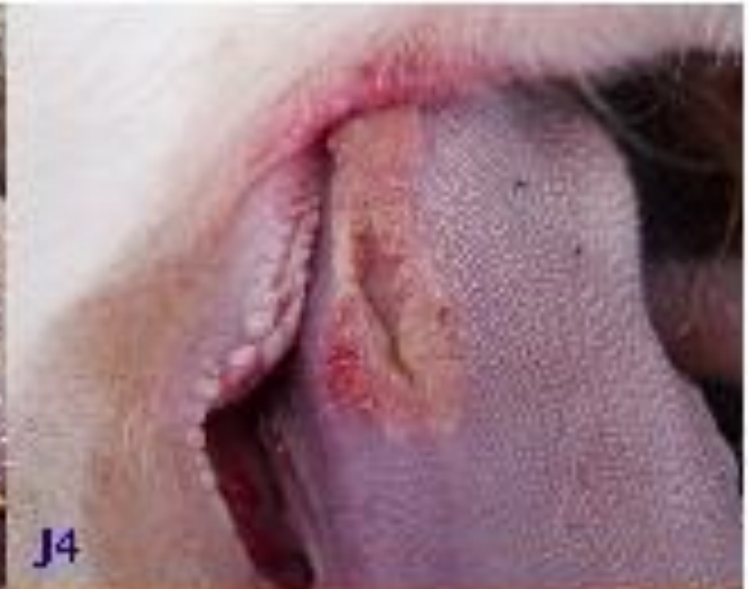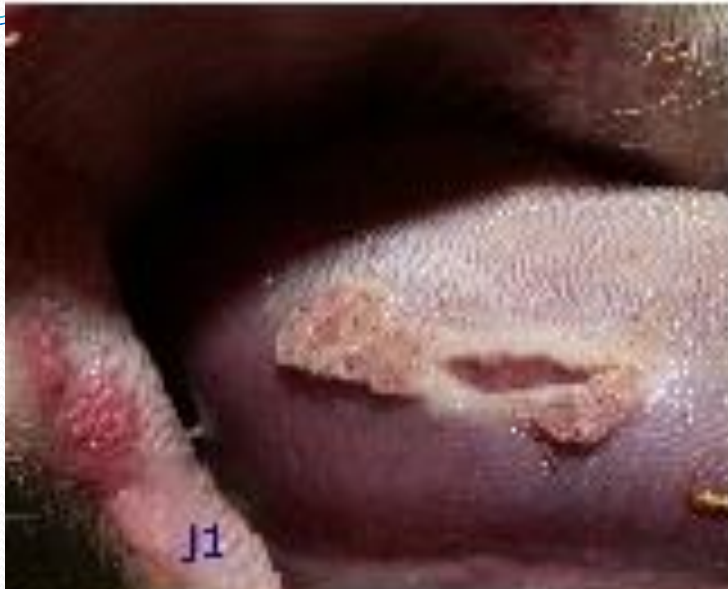lésions caractéristiques : trois zones concentriques : au centre, un épithélium de néoformation de couleur claire, puis une zone nécrotique colorée et un anneau congestif externe de surface plane

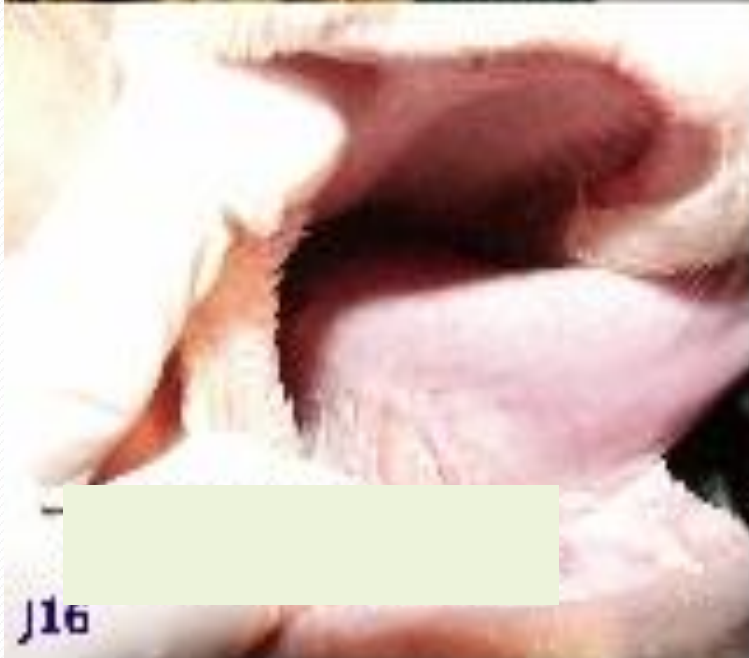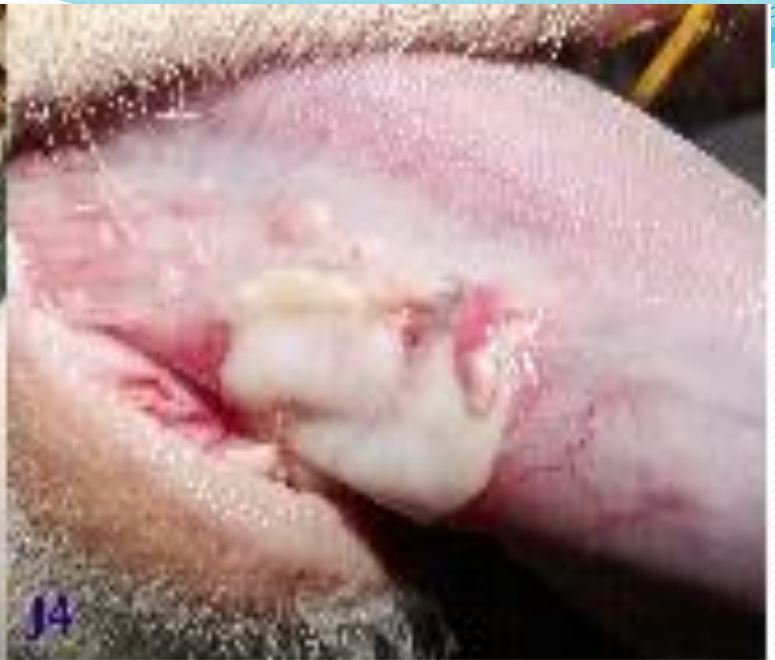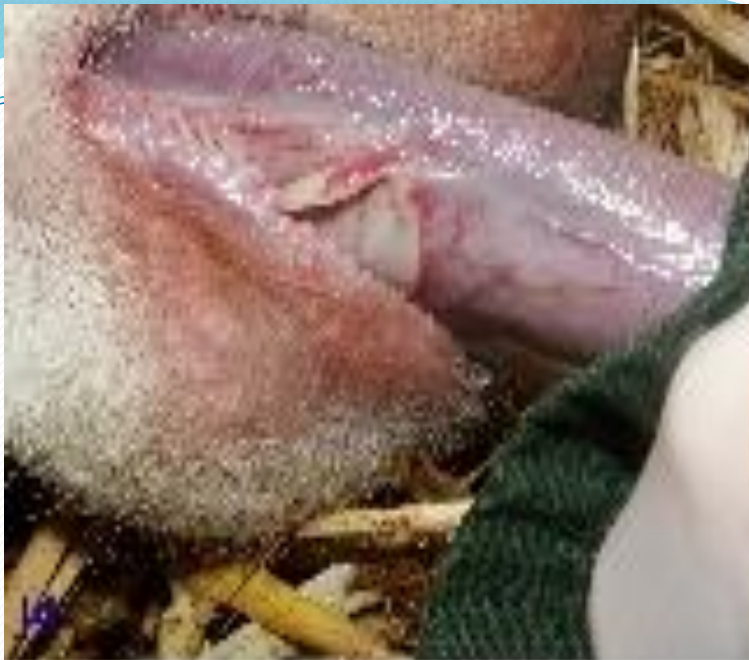Disparition des lésions en 15j à 1 mois en l'absence de complications bactérienne





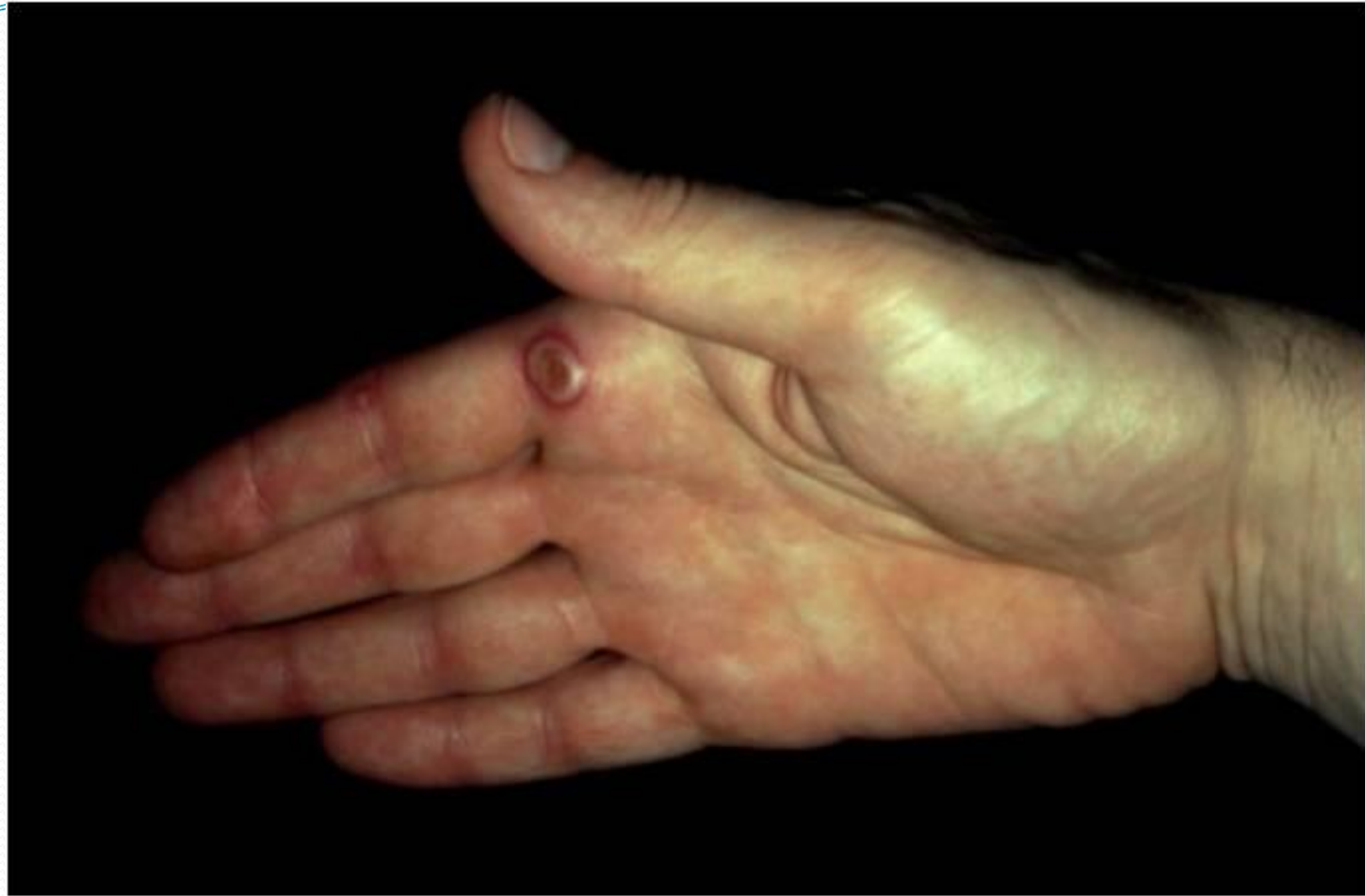


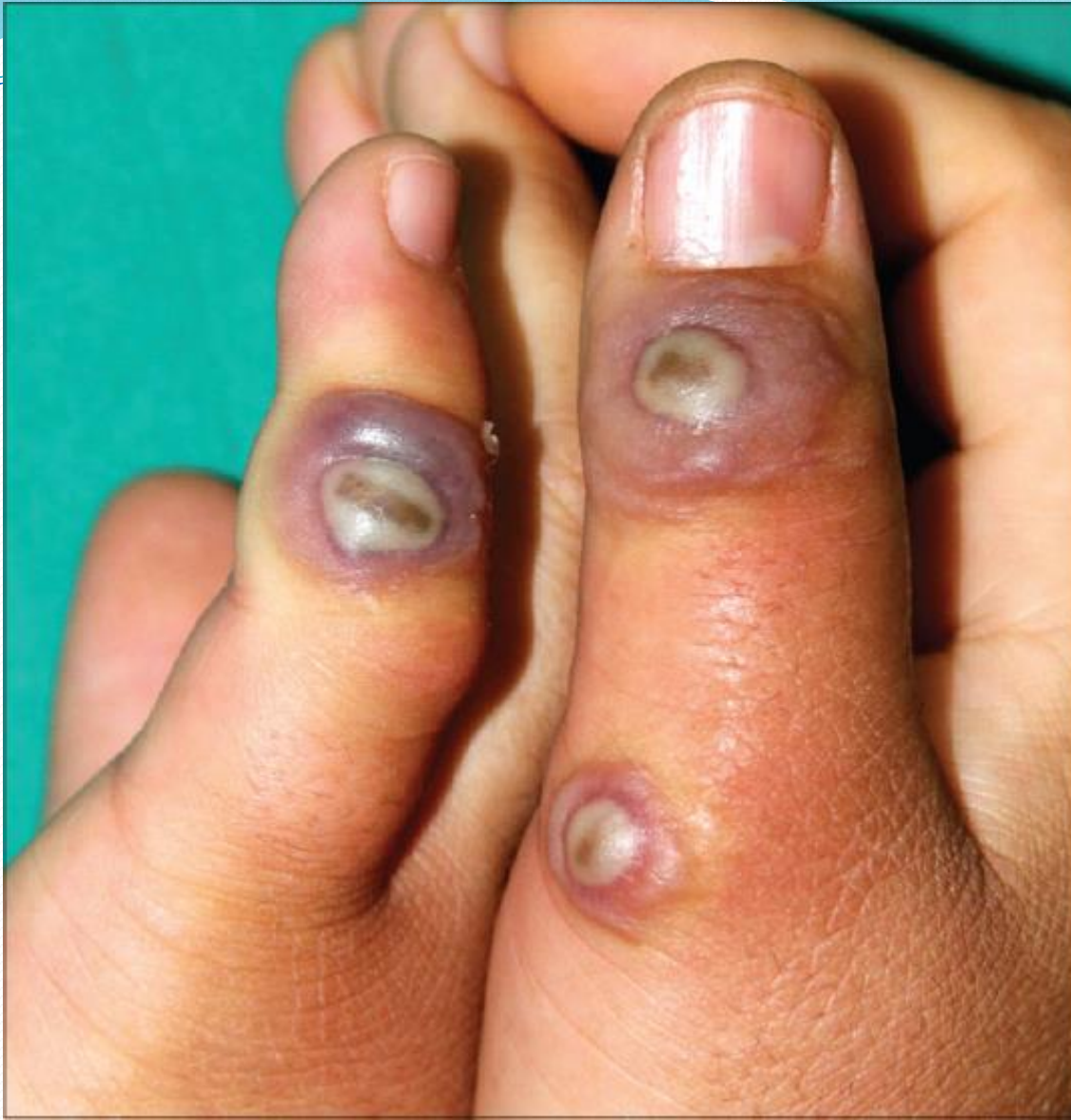


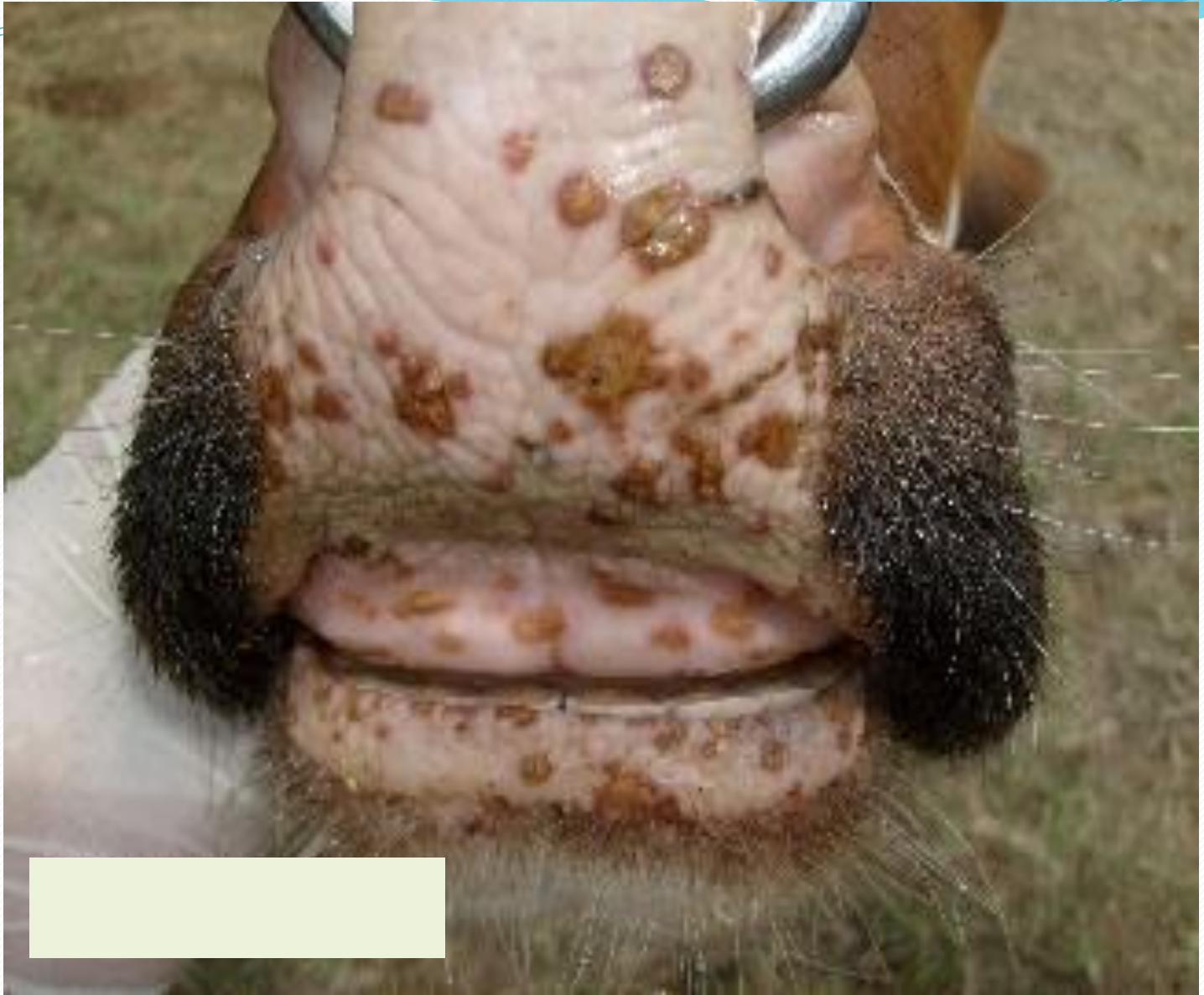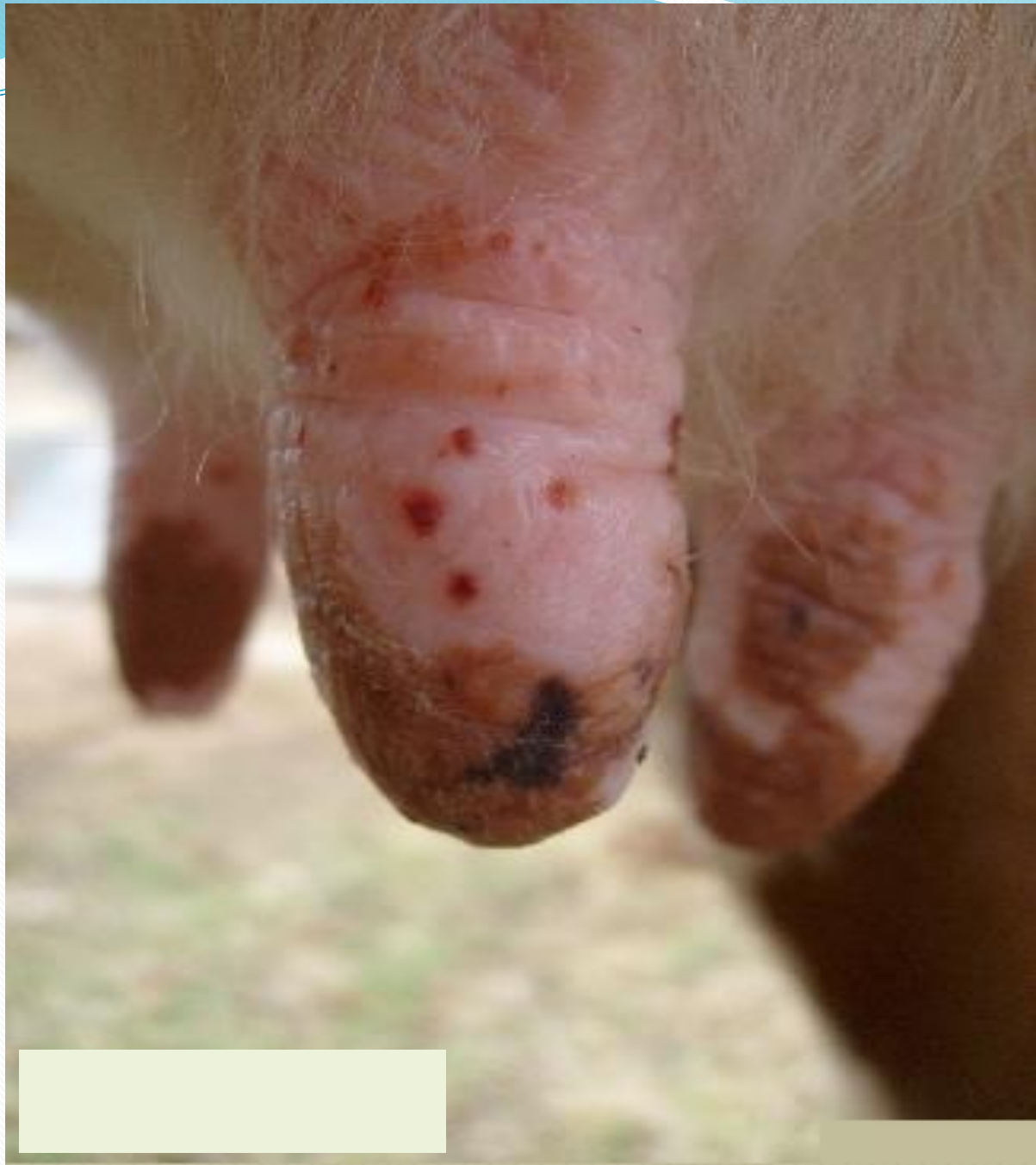Infection zoonotique

Lésions localisées au doigt et à la main (orf)
Parfois extension au bras et la région axillaire
Virus exceptionnellement résistant









Sources et transmission de l'infection :

directe par contact avec des animaux infectés
ou porteurs latents

Diagnostic expérimental

Examen direct en microscopie électronique de tissu nécrotique

Examen sérologique : possible mais intérêt uniquement pour les enquêtes épidémiologiques

Prophylaxie

Il n'existe pas de mesure de prophylaxie particulière du fait du caractère bénin de la maladie.

Mais il existe tout de même un vaccin à virus atténué.