

LE TISSU NERVEUX

Le tissu nerveux (SN) est spécialisé dans la conduction, la transmission et le traitement des informations. Présent dans toutes les régions du corps, il est - avec le système hormonal et le monde des cytokines - l'un des trois grands moyens de communication de l'organisme.

D'un point de vue anatomique, il est commode de distinguer au sein du tissu nerveux, ce qui appartient au système nerveux central (SNC) de ce qui appartient au système nerveux périphérique (SNP), tout en se souvenant que ces distinctions sont arbitraires et que le SN forme un tout qui, in vivo, n'est pas découpé en organes séparés.

- Le SNC (ou névraxe), concentré à l'intérieur du crâne et de la colonne vertébrale qui le protègent, est constitué de haut en bas par l'encéphale (cerveau, tronc cérébral - pédoncules, protubérance et bulbe - et cervelet) prolongé par la moelle épinière.
- Le SNP, en parfaite continuité avec le SNC, est formé par les ganglions et les nerfs périphériques qui irradient du névraxe vers tous les points de l'organisme, assurant l'acheminement des informations vers le SNC et celui des ordres du SNC vers les effecteurs périphériques.

Le tissu nerveux est composé de neurones, qui génèrent et transmettent l'influx nerveux, et de cellules gliales (= névroglie) qui entourent et protègent les neurones.

1- Les cellules nerveuses

On leur donne le nom de neurone ce sont des éléments cellulaires hyperspécialisés comportant

- Un noyau avec une couronne de cytoplasme : **le péricaryon.**
- Des prolongements cytoplasmiques, les **neurites**, ils sont de deux types :
 - Partant de la périphérie et qui vont vers le noyau : ce sont les **dendrites.**
 - Un gros prolongement : **l'axone.** Il n'y en a qu'un seul par neurone.

1-1- le péricaryon

- Noyau central, clair, nucléole central volumineux,
- Cytoplasme qui comporte des organites non spécifiques et spécifiques

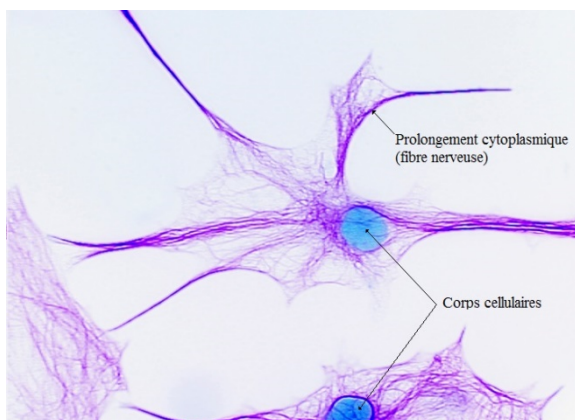
● **Les organites non spécifiques** : les mitochondries, l'appareil de golgi, les ribosomes, le réticulum endoplasmique lisse, les lysosomes, les microfilaments et les microtubules.....

● **Les organites spécifiques** : les corps de Nissl et les neurofilaments

Les *corps de Nissl* identifient le réticulum endoplasmique rugueux d'un neurone. Les granules de Nissl sont des accumulations basophiles qui se trouvent dans le cytoplasme de cellules nerveuses. Ces granules du réticulum endoplasmique rugueux sont des sites de synthèse protéique. Les corps de Nissl se trouvent dans le péricaryon et dans la première partie des dendrites; ils sont absents dans l'axone et dans le cône axonique.

Un *neurofilament* désigne un filament intermédiaire des neurones, formé de protéines spécifiques. Les faisceaux de neurofilaments sont appelés **les neurofibrilles**; ils constituent la majeure partie du cytosquelette des neurones. Les neurofilaments sont présents en grandes concentrations dans les tissus neuronaux, principalement dans les axones des neurones.

- **Cône d'émergence de l'axone** : Cône d'implantation (= cône de Doyère), il ne possède pas de corps de Nissl.



Neurone observé au microscope optique

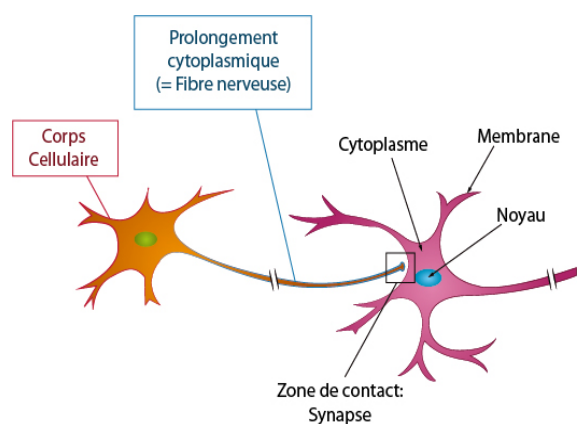
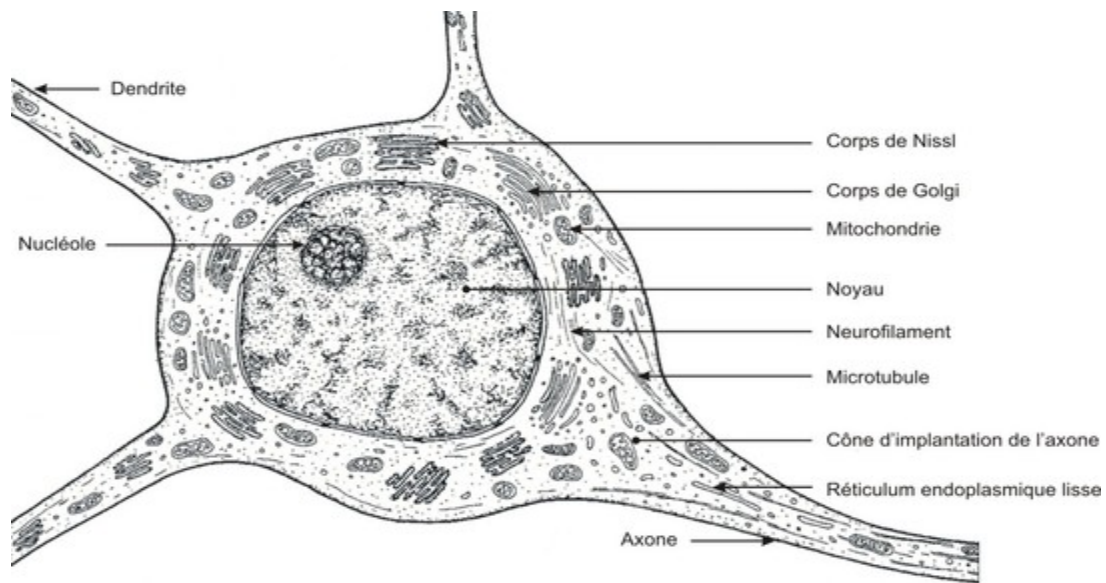


Schéma simplifié de deux neurones



1-2- les neurites

1-2-1- les dendrites

Ce sont des prolongements courts, ramifiés, nombreux, qui s'allongent comme des antennes à partir du corps cellulaire. Cette arborisation offre ainsi une plus grande surface de contact entre les cellules nerveuses.

1-2-2- l'axone

L'axone, en général unique, est le prolongement le plus long du neurone. Il se termine par de nombreuses ramifications comparables aux dendrites, les boutons terminaux. Le mode de ramification de l'axone et des dendrites est très divers. La multiplicité de ces terminaisons dendritiques fait qu'un axone peut recevoir jusqu'à 100000 entrées.

L'axone est constitué d'une enveloppe, **l'axolemne** et d'un cytoplasme appelé **axoplasme**.

L'axoplasme est dépourvue de corps de Nissl et d'appareil de Golgi. Les organites et éléments du cytosquelette s'alignent ici longitudinalement, parallèlement à l'axe de l'axone. Fait essentiel, l'axoplasme ne peut assurer la synthèse et le renouvellement des macromolécules qui le constituent.

L'axolemne est recouvert d'un enroulement de myéline, et cette gaine présente par place des étranglements appelés nœuds de Ranvier.

1-3- Classification des neurones

Il est possible de classer les neurones selon la **morphologie** de leurs **prolongements**, leur **fonction** ou leur **anatomie**

1-3-1- Classification morphologique:

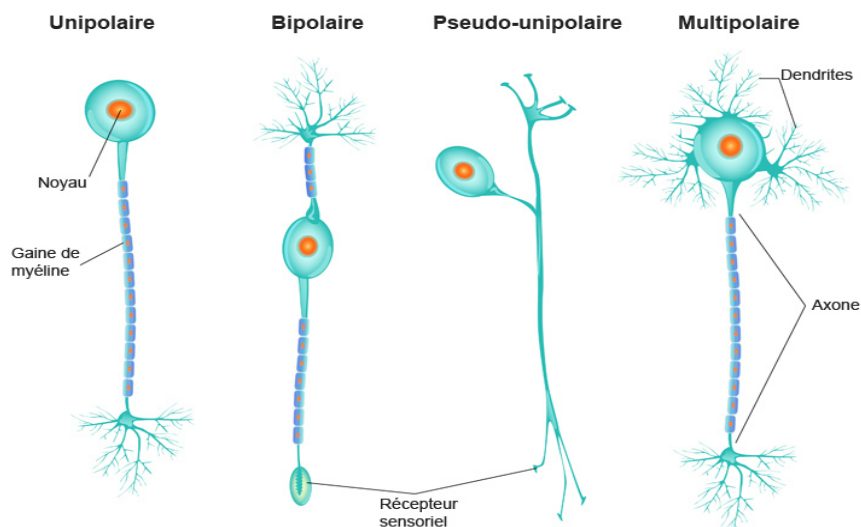
tient compte du nombre de prolongements émergeant du corps cellulaire.

Notre objectif ici n'est pas de détailler tous les types neuronaux adultes, on retiendra trois classes principales.

- l'aspect des prolongements

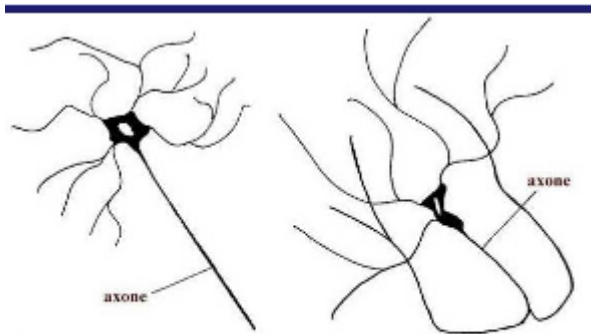
- **Le neurone unipolaire**: ce neurone ne présente qu'un seul long prolongement (l'axone) s'étendant à partir du corps cellulaire
- **Le neurone pseudo-unipolaire**, dont l'unique dendrite et l'axone sont accolés près du corps cellulaire avant de se séparer.
- **Le neurone bipolaire**, dont l'axone et l'unique dendrite sont opposés au corps cellulaire.
- **Le neurone multipolaire**, possédant un seul axone et d'imposantes dendrites (on parle « d'arbre dendritique »). Les neurones multipolaires constituent la majorité des neurones du cerveau.

Les différents types de neurones



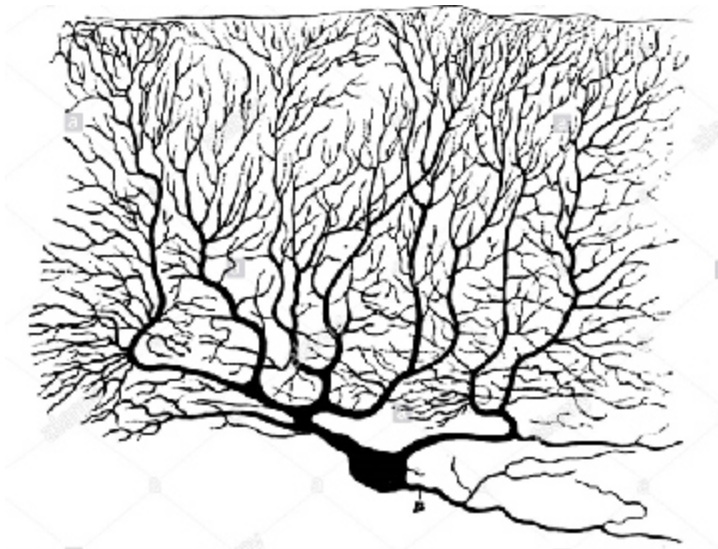
● **Le neurone de type I de Golgi:** axone long, rectiligne qui part du corps cellulaire situé dans la substance grise du système nerveux central et passe dans la substance blanche, il conduit l'influx nerveux sur de longues distances. Possède de nombreux dendrites.

● **Le neurone de type II de Golgi:** axone court. Nombreux dans le cortex cérébral, le cortex cérébelleux et dans la rétine.



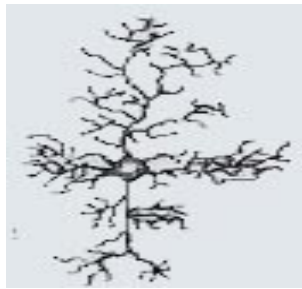Neurones de type I et de type II de Golgi.

● **les cellules de Purkinje :** neurone dont le corps cellulaire a un peu la forme d'une poire. Les ramifications dendritiques sont très développées. L'axone est fin.

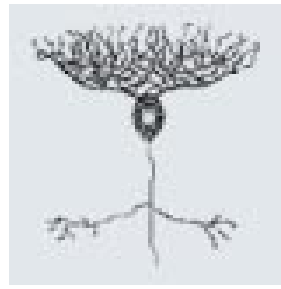


- Morphologie du corps cellulaire

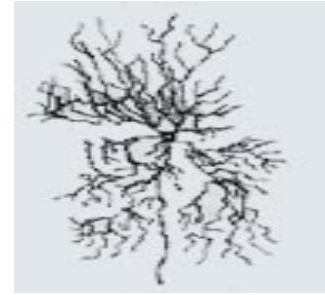- Polyédrique
- sphérique
- Pyramidal
- Piriforme
- fusiforme



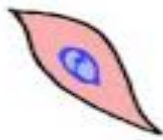En corbeille



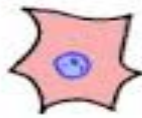Ovoïde



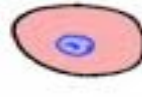En chandelier



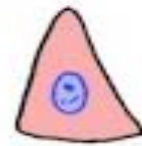fusiforme



étoilé



sphérique



pyramidal

Différentes formes de corps cellulaires de neurones.

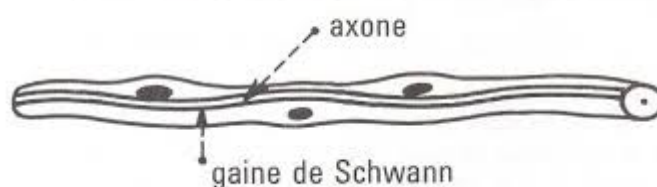
2- Les fibres nerveuses

Les fibres nerveuses sont constituées par les prolongements cytoplasmiques des cellules nerveuses, les cylindraxes, enveloppés ou non de différentes gaines. Définition de la myéline : c'est une gaine membraneuse et lipidique, constituée de l'enroulement et l'accolement autour des axones de couches de membranes plasmiques qui appartiennent aux cellules névrogliques (cellules de soutien) : dans le SNC, il s'agit des oligodendrocytes et dans le SNP, il s'agit de cellules de schwann

2-1-Fibres nerveuses amyéliniques

- **Les fibres nerveuses amyéliniques avec gaine de Schwann** : les cylindraxes sont enfuis dans le cytoplasme les cellules de Schwann. Exp : les fibres ganglionnaires du système végétatif, les filets olfactifs.

Fibre nerveuse amyélinique de Remak



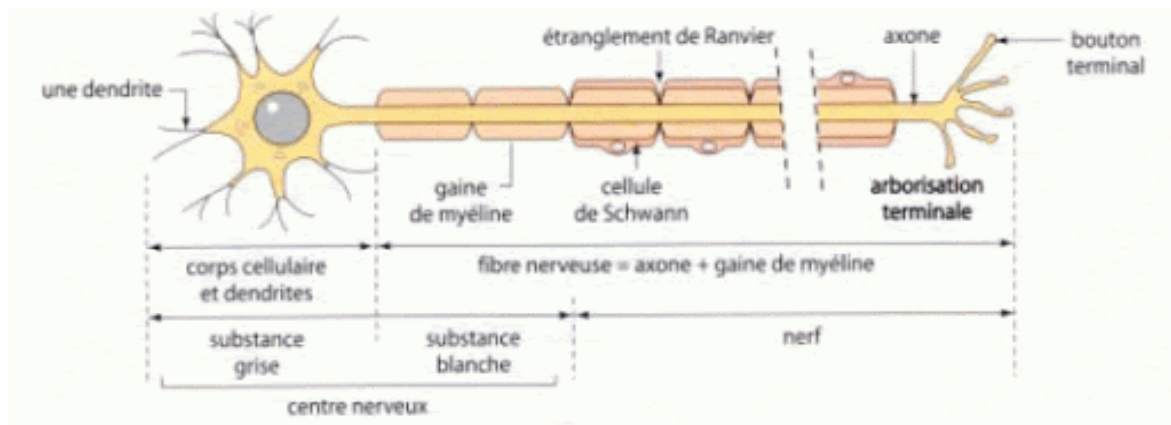
- **Les fibres nerveuses amyéliniques sans gaine de Schwann** : fibres embryonnaires, origines et terminaisons des axones, fibres de la substance grise du SNC.

2-2- Fibres nerveuses myélinisées

- **Les fibres nerveuses myélinisées sans gaine de Schwann** : dans le SNC, les cellules de Schwann seront remplacées par des cellules gliales centrales (astrocytes, oligodendrocytes). Exp : les fibres nerveuses du SNC, le nerf optique.

- **Les fibres nerveuses myélinisées avec gaine de Schwann** : Ce sont les fibres du SNP. Chaque fibre est constituée par 3 éléments principaux :

- Le cylindraxe ;
- La myéline : elle est discontinue, interrompue par les nœuds de RANVIER. De chaque côté du nœud de Ranvier, la fibre se renfle en deux bulbes paranodaux. Les manchons inter-annulaires sont interrompus par des fentes obliques appelées : **les incisures de Schmidt Lantermann**.
- La gaine de Schwann



La myéline est un mélange de lipides phosphorés. Elle donne à la fibres nerveuse une couleur caractéristique blanc-mat. Elle est considérée comme une réserve nutritive pour le cylindraxe et elle joue le rôle d'un isolant électrique. Elle protège la fibres nerveuses des courants d'influx venant des fibres voisines.

En microscopie optique la gaine de myéline est sous forme d'un cylindre incomplet ou interrompu. Les interruptions de la gaine portent le nom **d'étranglements ou nœuds de Ranvier**, et la portion entre deux étranglements s'appelle **segment de Ranvier**. La gaine de myéline présente aussi des incisures (incisures de Schmidt –Lantermann).

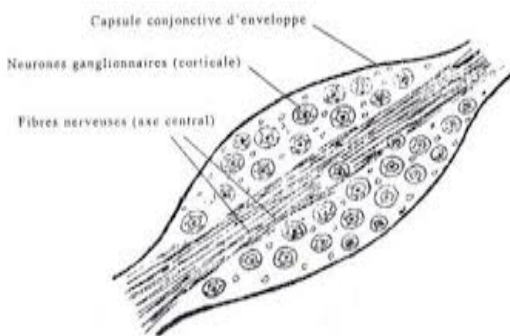
En microscopie électronique, la myéline n'est pas dépourvue de structure, elle est constituée d'une série de couches concentriques de membranes plasmiques de cellules de Schwann.

Les cellules de Schwann sont indispensables à la vie et au fonctionnement des fibres nerveuses périphériques. Elles fabriquent la myéline, mais sont également indispensables pour la régénération des axones.

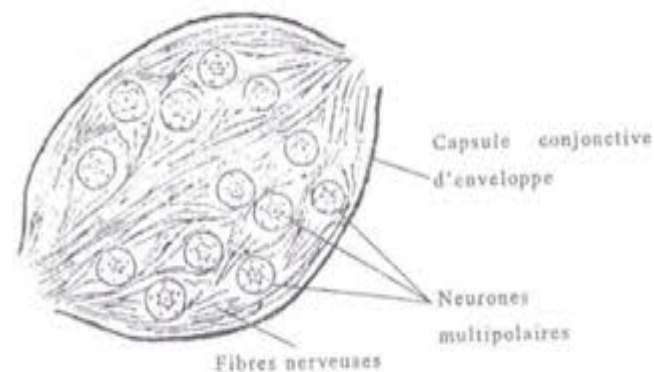
3-Système nerveux périphérique

Le système nerveux périphérique comprend les ganglions, les nerfs et les terminaisons nerveuses.

3-1- Ganglions Un ganglion est un ensemble de corps cellulaires de neurones périphériques associés à des prolongements nerveux et à des cellules de soutien. Les ganglions peuvent être de type sensitif (ganglions rachidiens) ou de type végétatif (ganglions sympathiques ou parasympathiques).



Coupe longitudinale d'un ganglion rachidien

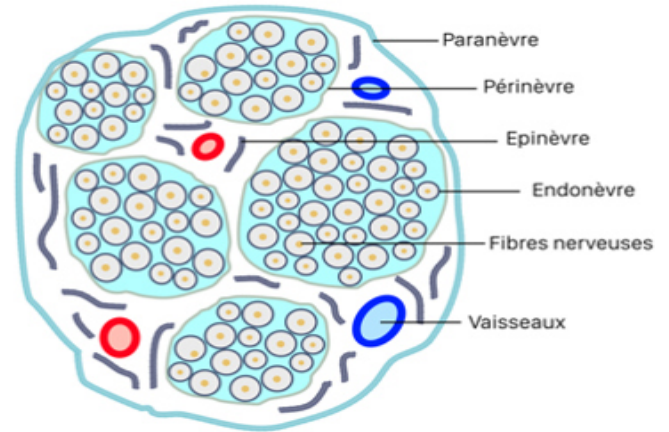
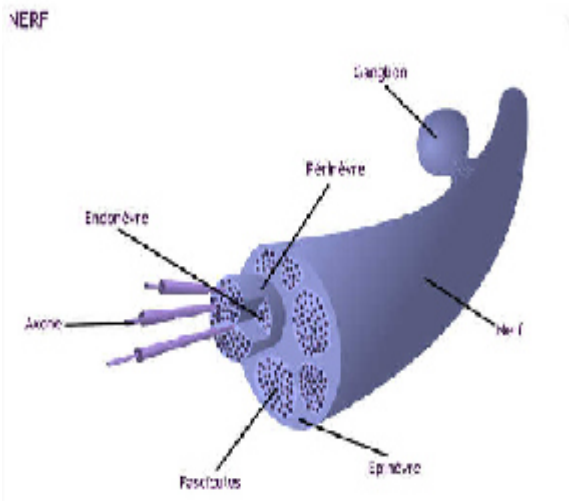


Coupe longitudinale d'un ganglion sympathique

3-2- Nerfs

Les nerfs sont constitués par l'association d'un nombre variable de faisceaux de fibres nerveuses ; chaque faisceau comporte lui-même un nombre variable de fibres. Ces fibres peuvent être soit amyéliniques soit myélinisées.

Chaque faisceau est entouré d'un tissu conjonctif dense, que l'on appelle **périnèvre**. A partir du périnèvre, naissent de fines travées conjonctives vascularisées pénétrant entre les fibres nerveuses du faisceau et entourant chacune d'elles ; ce conjonctif très fin constitue l'**endonèvre**. Les faisceaux sont reliés les uns aux autres par un tissu conjonctif dense fibreux, contenant de gros vaisseaux sanguins et lymphatiques, formant l'**épinèvre**.



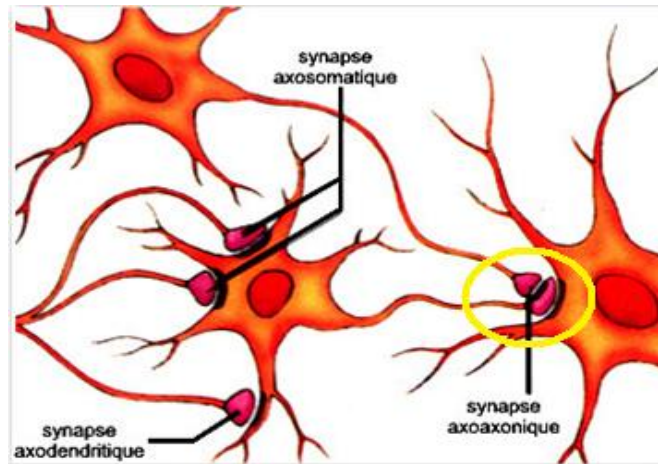
Coupe transversale

3-3-Terminaisons nerveuses : la synapse

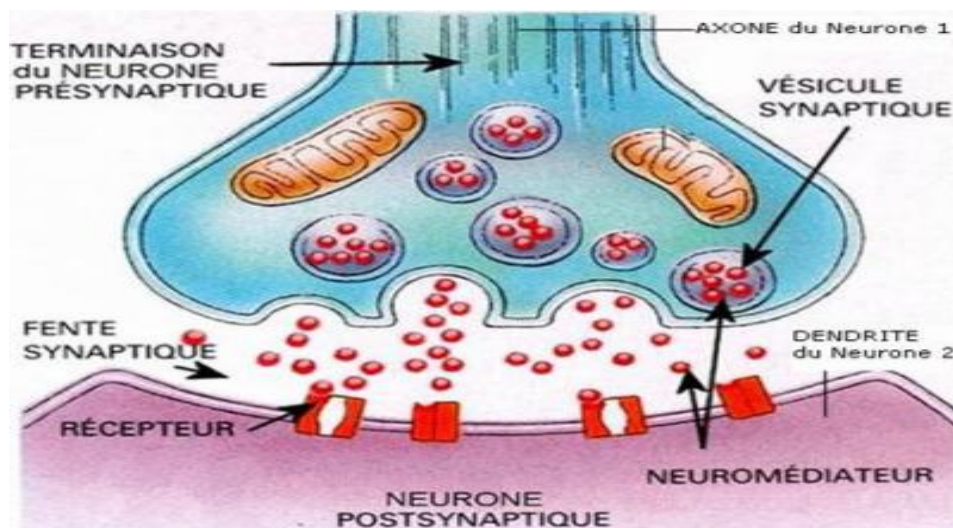
Une synapse est un type particulier de jonction cellulaire, permettant la communication directe entre cellules nerveuses.

On distingue plusieurs types de synapses

- **Les synapses axo-somatiques** : où le contact s'établit entre l'axone d'un neurone et le corps cellulaire d'un autre neurone.
- **Les synapses axo-dendritiques** : où le contact s'établit entre l'axone d'un neurone et les dendrites d'un autre axone
- **Les synapses axo-axoniques** : où le contact s'établit entre l'axone d'un neurone et l'axone d'un autre neurone.



On parle de complexe synaptique pour désigner l'élément pré- synaptique, la fente pré-synaptique, et l'élément post-synaptique. Les vésicules synaptiques sont des organites de stockage du neurotransmetteur qui peut être libéré dans la fente synaptique. En face, la membrane post-synaptique est composée de structures protéiques servant d'ancrage pour les récepteurs post-synaptiques



4-La névroglie

Les cellules gliales constituent le tissu de soutien du système nerveux. Elles assurent le lien avec les vaisseaux sanguins, apportent les nutriments essentiels au fonctionnement métabolique du système nerveux et répondent aux agressions du tissu. Contrairement aux cellules neuronales, les cellules gliales peuvent se multiplier, voire proliférer et devenir cancéreuses.

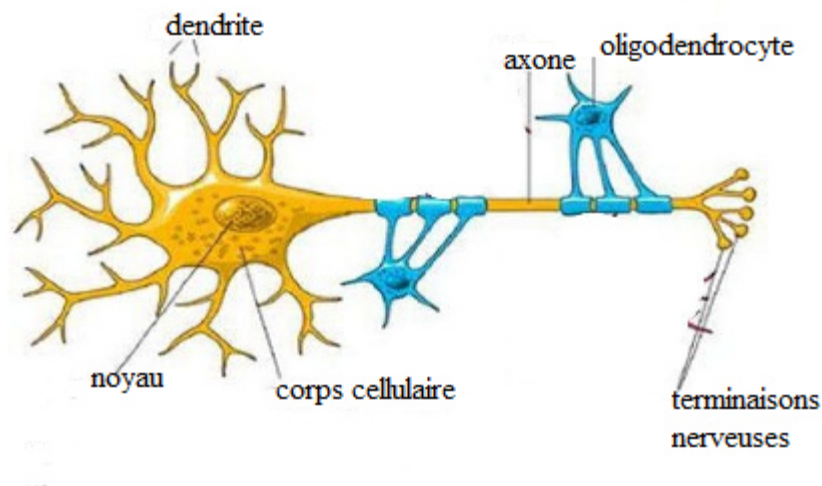
4-1- Névroglie centrale

Situé au niveau du système nerveux central, c'est dire l'encéphale et la moelle épinière. Elle comporte :

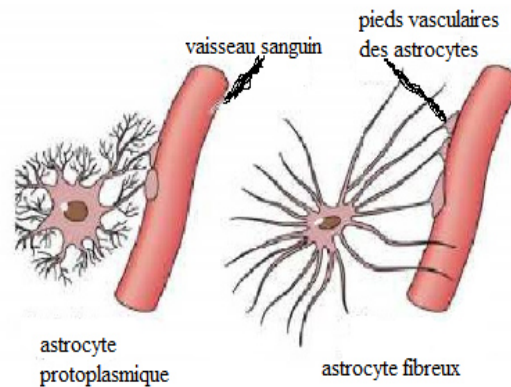
4-1-1-la névroglie interstitielle

Il y a trois types cellulaires : - Les astrocytes. - Les oligodendrocytes. - Les cellules de la microglie.

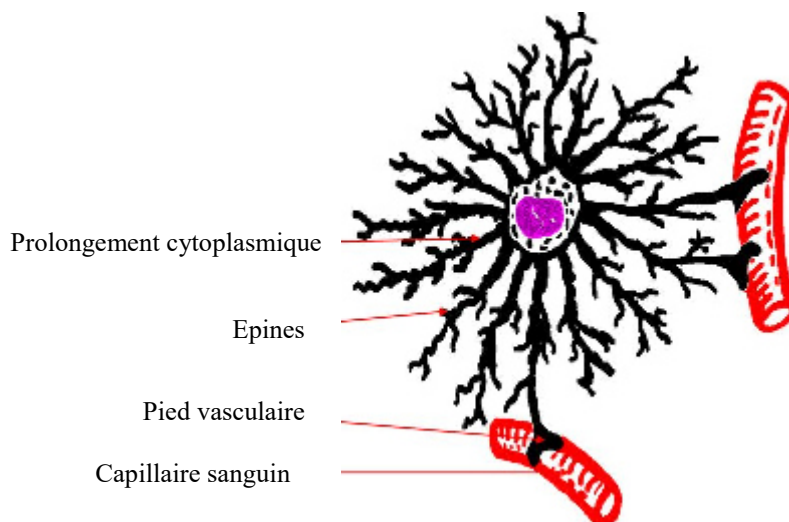
- Les **oligodendrocytes** assurent la myélinisation des fibres nerveuses et leur permettent ainsi d'augmenter la vitesse de conduction des signaux électriques qu'elles véhiculent.



- Les **astrocytes** régulent la composition du liquide extracellulaire qui baigne les neurones et jouent également un rôle de soutien en participant à leur migration et à leur croissance au cours de leur développement. Très récemment, on a découvert qu'ils étaient aussi impliqués dans des mécanismes immunitaires. Il en existe deux types :



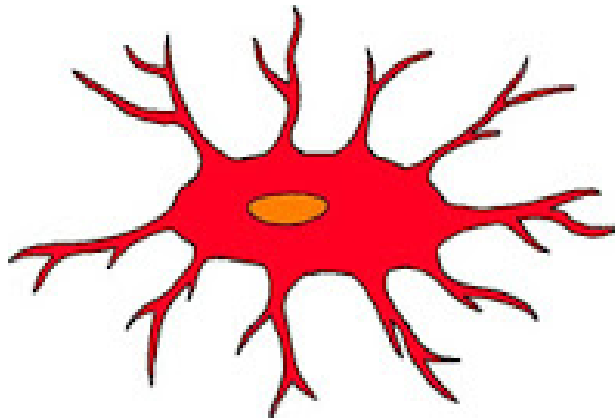
- **L'astrocyte protoplasmique**, il se situe dans la substance grise du cerveau, et possède des prolongements courts et très ramifiés.



- **L'astrocyte fibreux**, il se situe dans la substance blanche du cerveau, et possède des prolongements longs et peu ramifiés

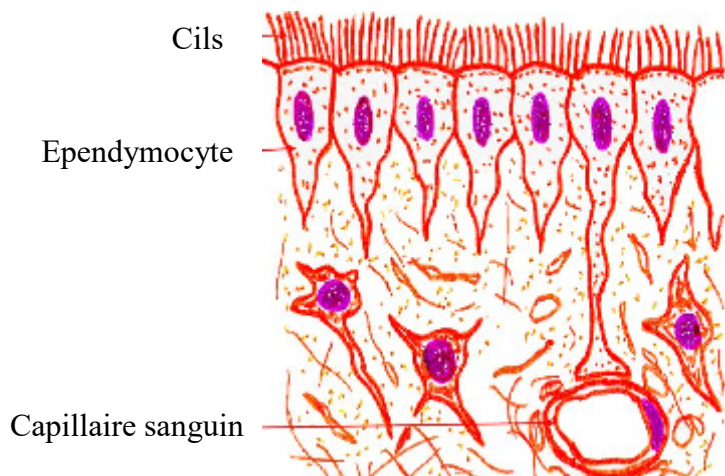


- Les **cellules microgliales** : Les microglies sont des cellules gliales qui assurent la défense immunitaire du système nerveux central. Aussi appelées microgliocytes, ces cellules sont formées par des macrophages situés dans la moelle épinière et dans le cerveau. Ces petites cellules de forme étoilée se caractérisent par leur extrême mobilité, capables de changer rapidement de forme. Représentant entre 5 et 25% des cellules du système nerveux central, ces cellules produisent des cytokines, des radicaux libres et des protéines.



4-1-2-la névroglie épithéliale

Ces cellules constituent l'épendyme, la membrane qui tapisse l'intérieur des cavités ventriculaires du système nerveux central. Les cavités comprennent les ventricules du cerveau mais aussi le canal qui parcourt la moelle épinière sur toute sa longueur.



4-1-3- la névroglie périphérique

Forme la névroglie des fibres nerveuses périphériques et des neurones ganglionnaires

Ce sont les équivalents des oligodendrocytes.

-Enveloppe tous les axones dans le système nerveux périphérique

- Le noyau est allongé dans le sens de la fibre.

- Le cytoplasme renferme des mitochondries, des microfilaments, des vésicules de pinocytose, des lysosomes

-Une fibre nerveuse périphérique est formée par :

- Une ou plusieurs axones

- La succession de cellules de Schwann

Il existe 2 types de fibres nerveuses périphériques en fonction de la différenciation des cellules de Schwann :

- Les fibres amyéliniques,

- Les fibres myélinisées.

●les cellules satellites des neurones ganglionnaires :

-Ce sont des cellules étoilées(les équivalents des astrocytes protoplasmiques).

-Elles s'interposent entre le corps du neurone et la capsule conjonctive qui enveloppe chaque neurone (d'où leur nom de cellule endocapsulaire).

